

# Сенсорные и гностические зрительные расстройства.

## Зрительные агнозии

### Общие принципы работы анализаторных систем

Мы переходим к той части раздела, которая посвящена нейропсихологическому анализу сенсорных и гностических расстройств, возникающих при поражении разных уровней основных анализаторных систем. Во всех главах этого раздела мы кратко остановимся на основных принципах строения каждого анализатора и рассмотрим вклад каждого из уровней той или другой анализаторной системы в мозговую организацию высших психических функций.

Анализаторные системы человека — сложные многоуровневые образования, направленные на анализ сигналов определенной модальности.

Можно выделить несколько общих принципов строения всех анализаторных систем:

- а) *принцип параллельной многоканальной переработки информации*, в соответствии с которым информация о разных параметрах сигнала одновременно передается по различным каналам анализаторной системы;
- б) *принцип анализа информации с помощью нейронов-детекторов*, направленного на выделение как относительно элементарных, так и сложных, комплексных характеристик сигнала, что обеспечивается разными рецептивными полями;
- в) *принцип последовательного усложнения переработки информации от уровня к уровню*, в соответствии с которым каждый из них осуществляет свои собственные анализаторные функции;
- г) *принцип топического («точка в точку») представительства периферических рецепторов в первичном поле анализаторной системы*;
- д) *принцип целостной интегративной репрезентации сигнала в ЦНС во взаимосвязи с другими сигналами*, что достигается благодаря существованию общей модели (схемы) сигналов данной модальности (по типу «сферической модели цветового зрения»). На рис. 17 и 18, А, Б, В, Г (цветная вклейка) показана мозговая организация основных анализаторных систем: зрительной, слуховой, обонятельной и кожно-кинестетической. Представлены разные уровни анализаторных систем — от рецепторов до первичных зон коры больших полушарий.

Как известно, работу анализаторных систем изучают многие дисциплины, прежде всего нейрофизиология. Нейропсихологический аспект изучения данной проблемы особый, это анализ нейропсихологических симптомов, возникающих при поражении разных уровней анализаторной системы, и построение общих теоретических представлений о работе всей системы в целом. При нейропсихологическом изучении работы анализаторных систем следует различать *два типа расстройств*:

- 1) *относительно элементарные сенсорные расстройства в виде нарушений различных видов ощущений (светоощущений, цветоощущений, ощущений высоты, громкости, длительности звука и др.)*;
- 2) *более сложные гностические расстройства в виде нарушений разных видов восприятия (восприятия формы предмета, пространственных отношений, символов, звуков речи и т. д.)*.

**Первый тип** расстройств связан с поражением периферического и подкорковых уровней анализаторных систем, а также первичного коркового поля соответствующего анализатора.

**Второй тип** расстройств обусловлен прежде всего поражением вторичных корковых полей, хотя в мозговой организации гностической деятельности принимают участие и многие другие корковые и подкорковые структуры, в том числе префронтальные отделы коры больших полушарий.

Гностические расстройства, возникающие при корковых очагах поражения, носят название *агнозий*. В зависимости от пораженного анализатора различают *зрительные, слуховые и тактильные агнозии*<sup>1</sup>.

<sup>1</sup> Другие виды агнозий (**обонятельные, вкусовые и др.**) в настоящем учебнике не рассматриваются вследствие **недостаточной их изученности**. Важно отметить, что современная психология рассматривает предметное восприятие как активный процесс, как поиск нужной информации.

Каждый вид агнозий подразделяется на различные формы, подробное описание которых можно найти в ряде монографий (Я. L. Teuber, 1960; Е. П. Кок, 1967; А. Р. Лурия, 1969; J. W. Brown, 1972; И. М. Тонконогий, 1973; Я. Несаен, М. Albert, 1978; Я. А. Меерсон, 1982, 1986; 1993; Neuropsychology handbook, 1997 и мн. др.).

### Зрительный анализатор. Сенсорные зрительные расстройства

Человек, как и все приматы, относится к «зрительным» млекопитающим; основную информацию о внешнем мире он получает через зрительные каналы. Поэтому роль зрительного анализатора для психических функций человека трудно переоценить.

Зрительный анализатор, как и все анализаторные системы, организован по иерархическому принципу.

Основными уровнями зрительной системы каждого полушария являются: сетчатка глаза (периферический уровень); зрительный нерв (II пара); область пересечения зрительных нервов (хиазма); зрительный канатик (место выхода зрительного пути из области хиазмы); наружное или латеральное коленчатое тело (НКТ или

ЛКТ); подушка зрительного бугра, где заканчиваются некоторые волокна зрительного пути; путь от наружного колленчатого тела к коре (зрительное сияние) и первичное 17-е поле коры мозга (рис. 19, А, Б, Вм рис. 20; цветная вклейка). Работа зрительной системы обеспечивается II, III, IV и VI парами черепно-мозговых нервов.

Поражение каждого из перечисленных уровней, или звеньев, зрительной системы характеризуется особыми зрительными симптомами, особыми нарушениями зрительных функций.

*Первый уровень зрительной системы — сетчатка глаза* — представляет собой очень сложный орган, который называют «куском мозга, вынесенным наружу».

Рецепторный строй сетчатки содержит два типа рецепторов:

- ◆ *колбочки* (аппарат дневного, фотопического зрения);
- ◆ *палочки* (аппарат сумеречного, скотопического зрения).

Когда свет достигает глаза, возникающая в этих элементах фотопическая реакция преобразуется в импульсы, передающиеся через различные уровни зрительной системы в первичную зрительную кору (17-е поле). Количество колбочек и палочек неравномерно распределено в разных областях сетчатки; колбочек значительно больше в центральной части сетчатки (*fovea*) — зоне максимально ясного зрения.

Эта зона несколько сдвинута в сторону от места выхода зрительного нерва — области, которая называется *слепым пятном* (*papilla n. optici*).

Человек относится к числу так называемых фронтальных млекопитающих, т. е. животных, у которых глаза расположены во фронтальной плоскости. Вследствие этого зрительные поля обоих глаз (т. е. та часть зрительной среды, которая воспринимается каждой сетчаткой отдельно) перекрываются. Это перекрытие зрительных полей является очень важным эволюционным приобретением, позволившим человеку выполнять точные манипуляции руками под контролем зрения, а также обеспечившим точность и глубину видения (бинокулярное зрение). Благодаря бинокулярному зрению появилась возможность совмещать образы объекта, возникающие в сетчатках обоих глаз, что резко улучшило восприятие глубины изображения, его пространственных признаков.

Зона перекрытия зрительных полей обоих глаз составляет приблизительно 120°. Зона монокулярного видения составляет около 30° для каждого глаза; эту зону мы видим только одним глазом, если фиксировать центральную точку общего для двух глаз поля зрения.

Зрительная информация, воспринимаемая двумя глазами или только одним глазом (левым или правым), проецируется на разные отделы сетчатки и, следовательно, поступает в разные звенья зрительной системы. В целом, участки сетчатки, расположенные к носу от средней линии (нозальные отделы), участвуют в механизмах бинокулярного зрения, а участки, расположенные в височных отделах (темпоральные отделы), — в монокулярном зрении.

Кроме того, важно помнить, что сетчатка организована и по верхненижнему принципу: ее верхние и нижние отделы представлены на разных уровнях зрительной системы по-разному. Знания об этих особенностях строения сетчатки позволяют диагностировать ее заболевания (рис. 21; цветная вклейка).

Поражения сетчаточного уровня зрительной системы разнообразны: это разные формы дегенерации сетчатки; кровоизлияния; различные заболевания глаз, в которых поражается также и сетчатка (центральное место среди этих поражений занимает такое распространенное заболевание, как глаукома). Во всех этих случаях поражение, как правило, одностороннее, т. е. зрение нарушается только в одном глазу; далее — это относительно элементарное расстройство остроты зрения (т. е. остроты светоощущения), или полей зрения (по типу скотомы), или цветоощущения. Зрительные функции второго глаза остаются сохранными.

Хомская Е. Д. X = Нейропсихология: 4-е издание. — СПб.: Питер, 2005. — 496 с: ил.

78

Отсутствуют и более сложные зрительные расстройства.

*Второй уровень работы зрительной системы — зрительные нервы* (II пара). Они очень коротки и расположены сзади глазных яблок в передней черепной ямке, на базальной поверхности больших полушарий головного мозга. Разные волокна зрительных нервов несут зрительную информацию от разных отделов сетчаток. Волокна от внутренних участков сетчаток проходят во внутренней части зрительного нерва, от наружных участков — в наружной, от верхних участков — в верхней, а от нижних — в нижней. Поражения зрительного нерва встречаются в клинике локальных поражений головного мозга довольно часто в связи с различными патологическими процессами в передней черепной ямке: опухолями, кровоизлияниями, воспалительными процессами и др. Такое поражение зрительного нерва приводит к расстройству сенсорных зрительных функций только в одном глазу, причем в зависимости от места поражения страдают зрительные функции соответствующих участков сетчатки. Важным симптомом поражения зрительного нерва является отек начала (соска) зрительного нерва (слева или справа), который может привести к его атрофии.

*Область хиазмы* составляет *третье звено зрительной системы*. Как известно, у человека в зоне хиазмы происходит неполный перекрест зрительных путей. Волокна от нозальных половин сетчаток поступают в противоположное (контралатеральное) полушарие, а волокна от темпоральных половин — в ипсилатеральное. Благодаря неполному перекресту зрительных путей зрительная информация от каждого глаза поступает в оба

полушария. Важно помнить, что волокна, идущие от верхних отделов сетчаток обоих глаз, образуют верхнюю половину хиазмы, а идущие от нижних отделов — нижнюю; волокна от fovea также подвергаются частичному перекресту и расположены в центре хиазмы. При поражении хиазмы возникают различные (чаще симметричные) нарушения полей зрения обоих глаз (гемианопсии) вследствие поражения соответствующих волокон, идущих от сетчаток. Поражение разных отделов хиазмы приводит к появлению разных видов *гемианопсий*:

- ◆ битемпоральной;
- ◆ бинозальной;
- ◆ верхней квадрантной;
- ◆ нижней квадрантной;
- ◆ односторонней нозальной гемианопсии (при разрушении наружной части хиазмы с одной стороны).

Гемианопсия может быть полной или частичной; в последнем случае возникают скотомы (частичное выпадение) в соответствующих отделах полей зрения. *Все перечисленные виды гемианопсий характерны только для поражения хиазмального уровня зрительной системы* (рис. 19; цветная вклейка).

При поражении зрительных канатиков (*tractus opticus*), соединяющих область хиазмы с наружным коленчатым телом, возникает *гомимная* (односторонняя) *гемианопсия*, сторона которой определяется стороной поражения. Гомимные гемианопсии могут быть полными или неполными. Особенностью этого типа гемианопсий является то, что вследствие поражения волокон, идущих от области fovea, граница между пораженным и сохранным полями зрения проходит в виде вертикальной линии.

*Четвертый уровень зрительной системы* — *наружное или латеральное коленчатое тело* (НКТ или ЛКТ).

Это часть зрительного бугра, важнейшее из таламических ядер, представляет собой крупное образование, состоящее из нервных клеток, где сосредоточен второй нейрон зрительного пути (первый нейрон находится в сетчатке). Таким образом, зрительная информация без какой-либо переработки поступает непосредственно из сетчатки в НКТ. У человека 80 % зрительных путей, идущих от сетчатки, заканчиваются в НКТ, остальные 20 % идут в другие образования (подушку зрительного бугра, переднее двуххолмие, стволовую часть мозга), что указывает на высокий уровень кортикализации зрительных функций.

НКТ, как и сетчатка, характеризуется *топическим строением*, т. е. различным областям сетчатки соответствуют различные группы нервных клеток в НКТ. Кроме того, в разных участках НКТ представлены области зрительного поля, которые воспринимаются одним глазом (зоны монокулярного видения), и области, которые воспринимаются двумя глазами (зоны бинокулярного видения), а также область центрального видения. При полном поражении НКТ возникает полная односторонняя гемианопсия (левосторонняя или правосторонняя), при частичном поражении — неполная, с границей в виде вертикальной линии.

В том случае, когда очаг поражения находится рядом с НКТ и раздражает его, иногда возникают сложные синдромы в виде зрительных галлюцинаций, связанных с нарушениями сознания.

Как уже было сказано выше, помимо НКТ существуют и другие инстанции, куда поступает зрительная информация, — это *подушка зрительного бугра, переднее двуххолмие и стволовая часть мозга*. При их поражении никаких нарушений зрительных функций как таковых не возникает, что указывает на иное их назначение. Переднее двуххолмие, как известно, регулирует целый ряд двигательных рефлексов (типа старт-рефлексов), в том числе и тех, которые «запускаются» зрительной информацией. По-видимому, сходные функции выполняет и подушка зрительного бугра, связанная с большим количеством инстанций, в частности — с областью базальных ядер. Стволовые структуры мозга участвуют в регуляции общей

Хомская Е. Д. Х = Нейропсихология: 4-е издание. — СПб.: Питер, 2005. — 496 с: ил.

79

неспецифической активации мозга через коллатерали, идущие от зрительных путей. Таким образом, зрительная информация, идущая в стволовую часть мозга, является одним из источников, поддерживающих активность неспецифической системы (см. гл. 3).

*Пятый уровень зрительной системы* — *зрительное сияние* (пучок Грациоле) — довольно протяженный участок мозга, находящийся в глубине теменной и затылочной долей. Это широкий, занимающий большое пространство веер волокон, несущих зрительную информацию от разных участков сетчатки в разные области 17-го поля коры. Эта область мозга поражается весьма часто (при кровоизлияниях, опухолях, травмах и др.), что приводит к гомимной гемианопсии, т. е. выпадению полей зрения (левого или правого). Из-за широкого расхождения волокон в пучке Грациоле гомимная гемианопсия часто является неполной, т. е. слепота не распространяется на всю левую (или правую) половину поля зрения. *Последняя инстанция* — *первичное 17-е поле коры больших полушарий*, расположено главным образом на медиальной поверхности мозга в виде треугольника, который направлен острием вглубь мозга. Это значительная по протяженности площадь коры больших полушарий по сравнению с первичными корковыми полями других анализаторов, что отражает роль зрения в жизни человека. Важнейшим анатомическим признаком 17-го поля является хорошее развитие IV слоя коры, куда приходят зрительные афферентные импульсы; IV слой связан с V слоем, откуда

«запускаются» местные двигательные рефлексy, что характеризует «первичный нейронный комплекс коры» (Г. И. Поляков, 1965).

17-е поле организовано по *топическому принципу*, т. е. разные области сетчатки представлены в его разных участках. Это поле имеет две координаты: верхне-нижнюю и передне-заднюю. Верхняя часть 17-го поля связана с верхней частью сетчатки, т. е. с нижними полями зрения; в нижнюю часть 17-го поля поступают импульсы от нижних участков сетчатки, т. е. от верхних полей зрения.

### 153

В задней части 17-го поля представлено бинокулярное зрение в передней части — периферическое монокулярное зрение.

При поражении 17-го поля в левом и правом полушариях одновременно (что может быть, например, при ранениях затылочного полюса) возникает *центральная слепота*. Когда же поражение захватывает 17-е поле одного полушария, возникает выпадение полей зрения с одной стороны, причем при правостороннем очаге возможна «фиксированная» левосторонняя гемианопсия, когда больной как бы не замечает своего зрительного дефекта. При поражении 17-го поля граница между «хорошим» и «плохим» участками полей зрения проходит не в виде вертикальной линии, а в виде полукруга в зоне *fovea*, так как при этом сохраняется область центрального видения, которая у человека представлена в обоих полушариях, что и определяет контур пограничной линии. Эта особенность позволяет различать *корковую и подкорковую гемианопсии* (рис. 19; цветная вклейка).

Как правило, у больных имеется не полное, а лишь частичное поражение 17-го поля, что приводит к частичному выпадению полей зрения (скотомам); при этом участки нарушенных полей зрения по форме и величине в обоих глазах симметричны. При менее грубых поражениях 17-го поля возникают частичные нарушения зрительных функций в виде снижения (изменения) цветоощущения, фотопсий (т. е. ощущение ярких вспышек, «искр», иногда окрашенных, появляющихся в определенном участке поля зрения). Все описанные выше нарушения зрительных функций относятся к сенсорным, относительно элементарным нарушениям, которые непосредственно не связаны с высшими зрительными функциями, хотя и являются их основой.

## Гностические зрительные расстройства

Высшие гностические зрительные функции обеспечиваются прежде всего работой вторичных полей зрительной системы (18-е и 19-е) и прилегающих к ним третичных полей коры больших полушарий. Вторичные 18-е и 19-е поля расположены как на наружной конвексальной, так и на внутренней медиальной поверхностях больших полушарий. Они характеризуются хорошо развитым III слоем, в котором осуществляется переключение импульсов из одного участка коры в другой.

При электрическом раздражении 18-го и 19-го полей возникает не локальное, точечное возбуждение, как при раздражении 17-го поля, а активация широкой зоны, что свидетельствует о широких ассоциативных связях этих областей коры.

Из исследований, проведенных на человеке У. Пенфилдом, Г. Джаспером (1959) и рядом других авторов, известно, что при электрическом раздражении 18-го и 19-го полей появляются сложные зрительные образы. Это уже не отдельные вспышки света, а знакомые лица, картины, иногда какие-то неопределенные образы. Основные сведения о роли этих участков коры больших полушарий в зрительных функциях получены из клиники локальных поражений головного мозга. Клинические наблюдения показывают, что поражение этих областей коры и прилегающих к ним подкорковых зон («ближайшей подкорки», по выражению А. Р. Лурия) приводит к различным нарушениям зрительного гнозиса. Эти нарушения получили название *зрительные агнозии*. Этим термином обозначаются расстройства зрительного восприятия, возникающие при поражении корковых структур задних отделов больших полушарий и протекающие при относительной сохранности элементарных зрительных функций (остроты зрения, полей зрения, цветоощущения). При всех формах

Хомская Е. Д. X = Нейропсихология: 4-е издание. — СПб.: Питер, 2005. — 496 с: ил. 80

агностических зрительных расстройств элементарные сенсорные зрительные функции остаются относительно сохранными, т. е. больные достаточно хорошо видят, у них нормальное цветоощущение, часто сохранны и поля зрения; иными словами, у них как будто бы есть все предпосылки, чтобы воспринимать объекты правильно. Однако у них нарушен именно гностический уровень работы зрительной системы. В некоторых случаях у больных, помимо гностических, имеются нарушения и сенсорных функций. Но это, как правило, относительно тонкие дефекты, которые не могут объяснить выраженность и характер нарушений высших зрительных функций.

Первое описание зрительной агнозии принадлежит Г. Мунку (1881), который, работая с собаками, имеющими поражения затылочных долей мозга, обнаружил, что «собака видит, но не понимает» того, что видит; собака как будто бы видит предметы (так как не наталкивается на них), но «не понимает» их значения.

Естественно, что у человека нарушения зрительных функций протекают значительно сложнее. В клинике

локальных поражений головного мозга описаны разнообразные формы нарушений высших зрительных функций, или разные формы зрительных агнозий. Термин «агнозия» впервые использовал З. Фрейд (1891), который был не только основателем психоанализа, но и крупнейшим невропатологом, занимавшимся изучением функций нервной системы. Описанные им случаи нарушений высших зрительных функций были обозначены как «зрительная агнозия». После З. Фрейда изучением зрительных агнозий занимались многие авторы; можно сказать, что из всех нарушений психических процессов, которые наблюдаются при локальных поражениях мозга, на феноменологическом уровне лучше всего изучены именно зрительные агнозии.

В проблему изучения зрительных агнозий внесли вклад Д. Нильсен (*J. M. Nielsen*, 1946), Г. Тойбер (*Я. L. Teuber*, 1960), А. Р. Лурия (1962), О. Зангвилл (*O. L. Zangwill*, 1964), Е. П. Кок (1967), Г. Экаэн (*Я. Hecaen*, 1969), Д. Браун (*J. W. Brown*, 1972), И. М. Тонконогий (1973), Я. А. Меерсон (1986) и мн. др.

Следует отметить, что как отечественные, так и зарубежные публикации посвящены главным образом описанию того, что происходит с больными при поражении отдельных участков «широкой зрительной сферы» — затылочно-теменных областей коры, т. е. первичному изучению нарушений зрительных функций на феноменологическом уровне.

Значительно менее изучены природа и структура психических нарушений при зрительных агнозиях и их мозговые механизмы. До сих пор отсутствует общая теория, объясняющая возникновение разных форм нарушений высших зрительных функций, что непосредственно отражается на существующих в нейропсихологии и клинической неврологии классификациях зрительных агнозий. Все они основаны на феноменологическом различии типов нарушений зрительных функций, т. е. на знании того, что именно не воспринимает (или ошибочно воспринимает) больной. Таким образом, в настоящее время не существует единой классификации зрительных агнозий, поскольку нет и единого объяснения природы этих нарушений. Одни авторы объясняют зрительные агнозии интеллектуальными дефектами, снижением «абстрактной установки», другие рассматривают их как следствие речевых нарушений и т. д.

Большинство авторов, исходя из клинической феноменологии, выделяет *шесть основных форм нарушений зрительного гнозиса*:

- 1) если больной, правильно оценивая отдельные элементы объекта (или его изображения), не может понять его смысла в целом — это называется *предметной агнозией*;
- 2) если он не различает человеческие лица (или фотографии) — *лицевой агнозией*;
- 3) если он плохо ориентируется в пространственных признаках изображения — *оптико-пространственной агнозией*;
- 4) если он, правильно копируя буквы, не может их читать — *буквенной агнозией*;
- 5) если он различает цвета, но не знает, какие предметы окрашены в данный цвет, т. е. не может вспомнить цвет знакомых предметов, — *цветовой агнозией*;
- 6) как самостоятельная форма выделяется и *симультанная агнозия* — такое нарушение зрительного гнозиса, когда больной может воспринимать только отдельные фрагменты изображения, причем этот дефект наблюдается и при сохранности полей зрения.

Очевидно, что такой принцип выделения разных форм зрительных агнозий весьма примитивен; данная классификация лишена единого основания, что отражает недостаточный уровень развития этой области знания.

Клинические наблюдения показывают, что форма нарушений зрительного гнозиса связана как со стороной поражения мозга, так и с локализацией поражения внутри «широкой зрительной сферы» — конвекситальной коры затылочных и теменных отделов мозга, где выделяют две основные подобласти: нижнюю и верхнюю части (*А. Р. Лурия*, 1962; *Е. П. Кок*, 1967 и др.).

Рассмотрим несколько подробнее *разные формы зрительных агнозий*.

*Предметная агнозия* — одна из самых распространенных форм нарушений зрительного гнозиса, которая в той или иной степени встречается у большинства больных с поражением затылочно-теменных отделов мозга. В грубой форме предметная агнозия наблюдается лишь при двухстороннем поражении затылочно-теменных отделов мозга, т. е. при двухстороннем поражении 18-го и 19-го полей.

Хомская Е. Д. X = Нейропсихология: 4-е издание. — СПб.: Питер, 2005. — 496 с: ил.

81

Предметная зрительная агнозия связана с поражением нижней части «широкой зрительной сферы». Она характеризуется тем, что больной видит как будто бы все, он может описать отдельные признаки предмета, но не может сказать, что же это такое. Особо грубое нарушение возможности правильно оценить предмет возникает при двухстороннем поражении нижних частей широкой зрительной сферы: больной, глядя на предмет, не может его опознать, но при его ощупывании часто правильно решает эту задачу. В своей повседневной жизни такие больные ведут себя почти как слепые и хотя они не натываются на предметы, но постоянно ощупывают их или ориентируются по звукам. Однако в такой грубой форме предметная агнозия встречается сравнительно редко, чаще она проявляется в скрытой форме при выполнении специальных зрительных задач: например, при распознавании контурных, перечеркнутых, наложенных друг на друга,

перевернутых изображений и т. д.

157

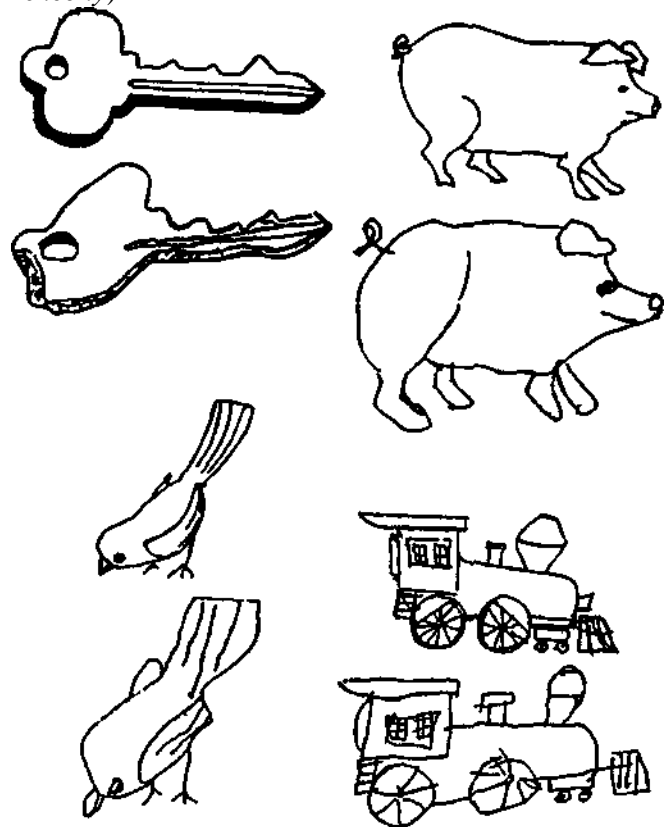
Так, при совмещении 3, 4, 5 контуров (проба Поппельрейтера) здоровый человек видит контуры всех объектов; у больных эта задача вызывает большие трудности: они не могут выделить отдельные контуры и видят просто путаницу линий.

При предметной агнозии трудности опознания формы объектов являются первичными, и в наиболее «чистом» виде они проявляются при опознании именно контуров объектов; в то же время копирование рисунков у них может быть сохранным (рис. 22).

У больных с предметной агнозией (как и с другими формами нарушений зрительного гнозиса) грубо изменяются временные характеристики зрительного восприятия. Тахистоскопическими исследованиями установлено, что у таких больных резко увеличиваются пороги узна-

**Рис. 22. Копирование рисунков больным с предметной зрительной агнозией**

(«ассоциативной» агнозией). Правильно копируя рисунки, больной не может их узнать (по А. Рибенсу и Д. Бенсону)



158

вания изображений; причем, как правило, они возрастают на несколько порядков. Если здоровый человек воспринимает простые изображения за 5—10 мс (без фонового стирающего изображения), то у больных время опознания простых изображений возрастает до 1 с и больше. Таким образом, при зрительных агнозиях наблюдается совсем другой режим работы зрительной системы, что и вызывает большие сложности в переработке зрительной информации.

*Оптико-пространственная агнозия* связана преимущественно с поражением верхней части «широкой зрительной сферы». В особенно грубой форме она наблюдается при двухстороннем поражении затылочно-теменных отделов мозга. Однако и при одностороннем поражении эти нарушения также выражены достаточно отчетливо.

При оптико-пространственной агнозии у больных теряется возможность ориентации в пространственных признаках окружающей среды и изображений объектов. У них нарушается лево-правая ориентировка; они

Хомская Е. Д. X = Нейропсихология: 4-е издание. — СПб.: Питер, 2005. — 496 с: ил.

82

перестают понимать ту символику рисунка, которая отражает пространственные признаки объектов. Такие больные не понимают географическую карту, у них нарушена ориентировка в странах света. Описанию подобного нарушения посвящена книга А. Р. Лурия «Потерянный и возвращенный мир» (1971), где рассказывается о больном, в прошлом топографе, получившем ранение затылочно-теменной области левого полушария мозга.

В грубых случаях у больных нарушается ориентировка не только в лево-правых, но и в верхне-нижних координатах. У больных с оптико-пространственной (как и с предметной) агнозией, как правило, нарушается способность рисовать (при относительной сохранности способности копировать изображение). Они не умеют

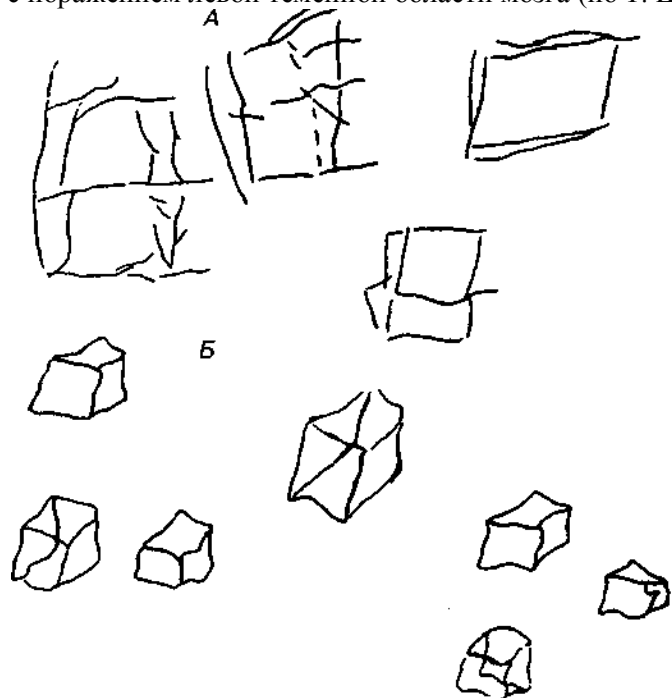
передавать на рисунке пространственные признаки объектов (дальше-ближе, больше-меньше, слева-справа, сверху-снизу). В некоторых случаях распадается даже общая схема рисунка. Так, больные, рисуя человека, отдельно изображают части его тела (руки, ноги, глаза, нос и т. д.) и не знают, как их соединить. Чаще нарушается рисунок при поражении задних отделов правого полушария (рис. 23, а, б). В ряде случаев (как правило, при правополушарных очагах) наблюдается *односторонняя оптико-пространственная агнозия*, когда больные, даже копируя рисунок, изображают только одну сторону предмета или грубо искажают изображение одной (чаще левой) стороны (рис. 24).

Одновременно у них часто нарушается также и возможность зрительной афферентации пространственно-организованных движений, т. е. «праксис позы». Такие больные не могут скопировать позу, пока-

159

**Рис. 23. Рисунки больных с оптико-пространственной агнозией:**

А — рисунки куба больными с поражением правой затылочно-теменной области мозга; Б — рисунки больных с поражением левой теменной области мозга (по Т. Ш. Гагошидзе, 1984)



занную им экспериментатором; не знают, как расположить руку по отношению к своему телу; у них отсутствует та непосредственная легкость восприятия пространственных отношений, которая присуща здоровым людям, и это затрудняет копирование поз по зрительному образцу (выполняемых одной или двумя руками).

С этим связаны различные трудности в бытовых двигательных актах, в которых требуется пространственная ориентация движений. Эти больные плохо выполняют движения, требующие элементарной зрительно-пространственной ориентировки, например не могут постелить покрывало на постель, надеть пиджак, брюки и т. п. Подобные нарушения получили название «апраксии одевания». Сочетания зрительно-пространственных и двигательно-пространственных расстройств называют «*апрактоагнозией*».


160

Хомская Е. Д. X = Нейропсихология: 4-е издание. — СПб.: Питер, 2005. — 496 с: ил.

83

**Рис. 24. Копирование рисунков больным с поражением задних отделов правого полушария, имеющим одностороннюю оптико-пространственную агнозию.**

Больной игнорирует левую сторону рисунков (по С. Спрингеру и Г. Дейчу)



Оптико-пространственные нарушения влияют иногда и на навык чтения. В этих случаях возникают трудности прочтения таких букв, которые имеют «лево-правые» признаки, Больные не могут различить правильно и неверно написанные буквы (например: К, М, Р, Чи др.), и это задание может быть одним из тестов на определение зрительной ориентировки в пространственных признаках объектов. В подобных случаях нарушения опознания букв с зеркальными пространственными признаками, как правило, отражают общий дефект пространственной ориентировки в объектах. Особой формой зрительных агностических расстройств является *буквенная агнозия*. В чистом виде буквенная агнозия проявляется в том, что больные, совершенно правильно копируя буквы, не могут их назвать. У них распадается навык чтения (*первичная алексия*).

### 161

Подобное нарушение чтения встречается изолированно от других нарушений высших зрительных функций, что и дает основание выделить этот дефект в самостоятельную форму агнозии. Такие больные правильно воспринимают предметы, правильно оценивают их изображения и даже правильно ориентируются в сложных пространственных изображениях и реальных объектах, однако они «не понимают» буквы и не могут читать. Такая форма агнозии, как правило, встречается при поражении левого полушария мозга — нижней части «широкой зрительной сферы» (у правой).

*Цветовая агнозия* также представляет собой самостоятельный тип зрительных гностических расстройств. Различают собственно цветовую агнозию и нарушение распознавания цветов как таковых (цветовая слепота или дефекты цветоощущений). Цветовая слепота и нарушение цветоощущений могут иметь как периферическое, так и центральное происхождение, т. е. быть связанными с поражением как сетчатки, так и подкорковых и коркового звеньев зрительной системы. Известно, что цветоощущение возникает при действии трех различных типов колбочек (сетчаточных детекторов), которые чувствительны к различным цветам: синезеленым, красно-зеленым и желтым. Эта способность колбочек быть реактивными на определенные цветовые раздражения является основой цветоощущения, и дефект этой способности может быть вызван разного типа поражениями сетчатки (дегенерацией и т. п.).

Известны нарушения цветоразличения, связанные с поражением НКТ и затылочной коры (17-го поля), что указывает на существование в зрительной системе специального канала (или каналов), предназначенного для проведения информации о цвете объекта.

Цветовая агнозия, в отличие от нарушений цветоразличения, является нарушением высших зрительных функций. В клинике описаны нарушения цветового гнозиса, которые наблюдаются на фоне сохранного цветоощущения. Такие больные правильно различают отдельные цвета и правильно их называют. Однако им трудно, например, соотнести цвет с определенным предметом и наоборот; они не могут вспомнить, каков цвет апельсина, моркови, елки и т. д. Больные не могут назвать предметы определенного конкретного цвета. У них отсутствует обобщенное представление о цвете, и поэтому они не в состоянии выполнить процедуру

Хомская Е. Д. X = Нейропсихология: 4-е издание. — СПб.: Питер, 2005. — 496 с: ил.

классификации цветов, что связано не с трудностями различения цветов, а с трудностями их категоризации. Известно, что человек воспринимает огромное количество оттенков цветов,

### 162



но названий цветов (категорий) сравнительно мало. Поэтому в обычной жизни здоровый человек постоянно решает задачу на категоризацию цвета. Именно эта категоризация цветовых ощущений затруднена у больных с цветовой агнозией.

Особую форму зрительной агнозии составляет *симультанная агнозия*. Долгое время она была известна как *синдром Балинта*. Эта форма нарушения зрительного гнозиса проявляется в том, что больной одновременно не может воспринимать двух изображений, так как у него резко сужен объем зрительного восприятия. Больной не может воспринять целое, он видит только его часть (или части).

Возникает вопрос: почему больной не может перевести взор и рассмотреть все изображение последовательно? Это происходит потому, что синдром Балинта всегда сопровождается сложными нарушениями движений глаз, которые называются «атаксия взора».

Взор больного становится неуправляемым, глаза совершают произвольные скачки, постоянно находясь в движении. Это создает трудности в организованном зрительном поиске, вследствие чего больной не может рассматривать объект последовательно. Предполагается, что причиной симультанной агнозии является слабость корковых зрительных клеток, которые способны лишь на узлокальные очаги возбуждения. Связь синдрома Балинта со стороной поражения и локализацией очага внутри «широкой зрительной сферы» пока не установлена.

*Лицевая агнозия* — особая форма нарушений зрительного гнозиса, которая проявляется в том, что у больного теряется способность распознавать реальные лица или их изображения (на фотографиях, рисунках и т. п.).

При грубой форме лицевой агнозии больные не могут различить женские и мужские лица, а также лица детей и взрослых; не узнают лица своих родных и близких. Такие больные узнают людей (включая и самых близких) только по голосу. Лицевая агнозия четко связана с поражением задних отделов правого полушария (у правой), в большей степени — нижних отделов «широкой зрительной сферы».

В целом вопрос о связи разных форм зрительных агностических расстройств со стороной и зоной поражения затылочно-теменных отделов мозга окончательно не решен. Многие авторы указывают, что различные формы зрительных агнозий проявляются особенно отчетливо при повреждении комиссуральных волокон валика мозолистого тела, соединяющих 18-е и 19-е поля левого и правого полушарий головного мозга.

## 163

Особый интерес для понимания механизмов зрительных агнозий представляют *исследования движений глаз* (регулируемых III, IV и VI парами черепно-мозговых нервов) при различных формах нарушения зрительного восприятия. Нарушения зрительного гнозиса коррелируют с различными нарушениями глазодвигательной активности, сопровождающей зрительное восприятие объекта. Это могут быть явления инактивности движений глаз, глазодвигательные персеверации (рис. 25, А), игнорирование одной стороны зрительного поля (рис. 25, Б) и др.

Вопрос о роли движений глаз в нарушениях зрительного гнозиса является дискуссионным. Согласно одной точке зрения движения глаз, обводящие контур объекта, — обязательный механизм зрительного восприятия (А. Л. Ярбус, 1965 и др.). Однако, как показали исследования, многие формы зрительных агнозий протекают при сохранной глазодвигательной активности.

В литературе, посвященной проблеме зрительных агнозий, дискутируется также вопрос о роли височных отделов мозга в их происхождении. По мнению одних авторов, нарушения зрительного гнозиса возникают не только при затылочно-теменных очагах, но и при поражении нижневисочных отделов больших полушарий; другие авторы отрицают эти данные, давая им иное объяснение. Все это говорит о большой сложности проблемы мозговой организации зрительного восприятия.

В целом, как показывают клинические наблюдения, нарушения зрительного гнозиса неоднородны. Характер агнозии зависит, по-видимому, и от стороны поражения мозга, и от расположения очага в пределах «широкой зрительной сферы», и от степени вовлечения в патологический процесс комиссуральных волокон, объединяющих задние отделы левого и правого полушарий. Важно отметить, что разные формы нарушений зрительного гнозиса встречаются изолированно. Это свидетельствует о *существовании отдельно, автономно функционирующих каналов, перерабатывающих разные типы зрительной информации*. Однако всегда следует помнить, что разные формы зрительного восприятия не реализуются только с помощью специальных зрительных каналов; во всех случаях в осуществлении высших зрительных функций (или зрительной гностической деятельности) принимает участие весь мозг в целом, все его три основных блока, как это следует из теории системной динамической локализации высших психических функций. Поэтому нарушения зрительного гнозиса могут возникать, например, при поражении лобных долей мозга; тогда они имеют вторичный характер и обозначаются как *псевдоагнозии*.

## 164

Хомская Е. Д. X = Нейропсихология: 4-е издание. — СПб.: Питер, 2005. — 496 с: ил.

**Рис. 25. Движения глаз при нарушениях зрительного восприятия:**

*A* — траектория движений глаз при рассматривании лица девочки:

*a* — здоровый испытуемый, *б* — больной с менингеомой фалькс-тенториального угла слева, снижена частота движений

глаз, *в* — больной с менингеомой мозжечкового намета супратенториального расположения слева, «заикливание» взора на отдельных деталях изображения;

*B* — движения глаз при чтении текста:

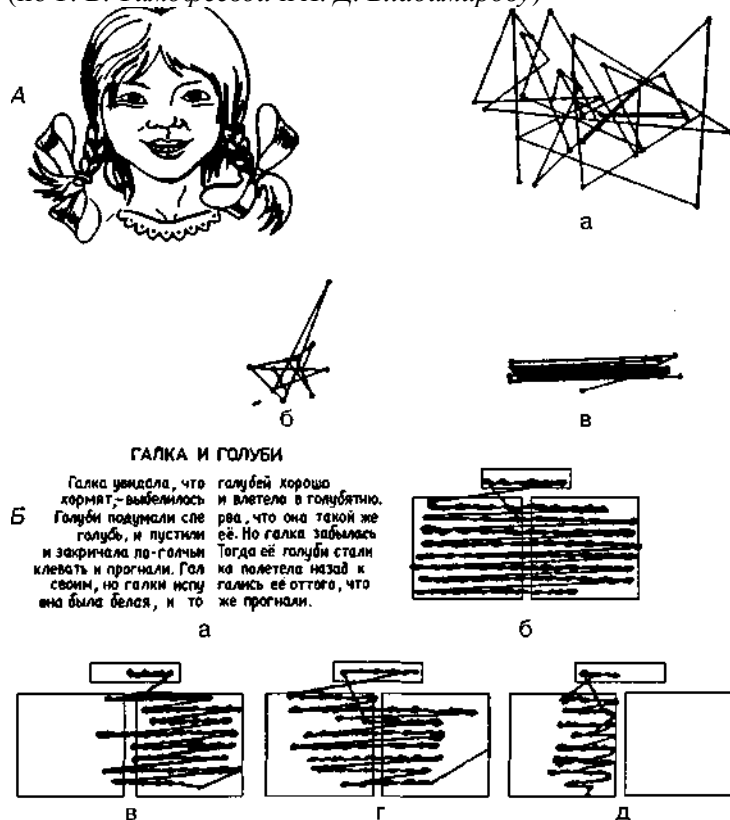
*a* — текст, предъявлявшийся для чтения, разделенный на два столбца, *б* — траектория движений глаз здорового человека,

*в* — больного с поражением теменно-затылочно-височных отделов правого полушария, *г* — больного с поражением задне-

теменно-затылочных отделов левого полушария, *д* — больного с двухсторонним поражением заднелобных областей мозга,

больше слева

(по Т. В. Тимофеевой и А. Д. Владимирову)



Таким образом, *нейропсихологические данные подтверждают общую концепцию о том, что зрительная система организована как многоканальный аппарат, одновременно перерабатывающий разнообразную зрительную информацию, различные «блоки» (каналы) которого могут поражаться изолированно при сохранной работе других «блоков» (каналов). Вследствие этого возможно появление нарушений восприятия только предметов, или лиц, или цветов, или букв, или пространственно-ориентированных объектов. Феноменология нарушений зрительного восприятия при локальных поражениях мозга дает важные сведения для понимания общих принципов строения и функционирования зрительной системы.*