

Государственное бюджетное образовательное учреждение  
высшего профессионального образования  
«Оренбургская государственная медицинская академия»  
Министерства здравоохранения и социального развития Российской  
Федерации

Кафедра факультетской хирургии  
Кафедра оперативной хирургии и клинической  
анатомии им. С.С. Михайлова

## ГРЫЖИ ЖИВОТА

Учебное пособие

Оренбург - 2011

УДК 617.55-007.43  
ББК 54.57

Рецензенты:

**Третьяков А.А.** – Заслуж. врач РФ, д.м.н., профессор, заведующий кафедрой хирургии Оренбургской государственной медицинской академии.

**Абрамзон О.М.** – Заслуж. врач РФ, д.м.н., профессор, заведующий хирургическим отделением Отделенческой клинической больницы ст. Оренбург.

**Железнов Л.М.** – д.м.н., профессор, заведующий кафедрой анатомии человека Оренбургской государственной медицинской академии.

Авторы:

**О.Б.Нузова** д.м.н., доцент кафедры факультетской хирургии Оренбургской государственной медицинской академии;

**А.К. Урбанский** к.м.н., ассистент кафедры оперативной хирургии и клинической анатомии им. С.С. Михайлова Оренбургской государственной медицинской академии.

Грыжи живота. Учебное пособие. / О.Б.Нузова, А.К.Урбанский – Оренбург; 2011. 49с.

Учебное пособие составлено на кафедре факультетской хирургии и кафедре оперативной хирургии и клинической анатомии им. С.С. Михайлова. В пособии освещены вопросы топографии, классификации, современные методы лечения паховых, бедренных, пупочных грыж. Учебное пособие предназначено для подготовки к практическим занятиям по факультетской хирургии студентов 4 курса лечебного, педиатрического, медико-профилактического и стоматологического факультетов.

Учебное пособие рассмотрено и рекомендовано к печати ЦМК по клиническим дисциплинам.

## **Содержание**

<b>Введение.....</b>	<b>4</b>
<b>I.История хирургии паховых грыж.....</b>	<b>5</b>
<b>II. Паховые грыжи.....</b>	<b>7</b>
2.1. Топография паховой грыжи.....	7
2.2. Классификация паховых грыж.....	12
2.3. Лечение паховых грыж.....	19
<b>III.Бедренные грыжи.....</b>	<b>33</b>
3.1. Топография бедренной грыжи .....	33
3.2. Классификация бедренных грыж .....	37
3.3. Лечение бедренных грыж.....	37
<b>IV. Пупочные грыжи.....</b>	<b>38</b>
4.1. Топография пупочной грыжи.....	38
4.2. Классификация пупочных грыж.....	39
4.3. Лечение пупочных грыж.....	40
<b>V. Тестовые задания.....</b>	<b>45</b>
<b>VI. Эталоны ответов.....</b>	<b>48</b>
<b>VII. Рекомендуемая литература.....</b>	<b>48</b>

## **Введение**

Грыжи передней брюшной стенки достаточно широко распространены. Потенциальный грыженоситель – каждый пятый житель Земли (Савельев В.С., Кириенко А.И.,2009). Частота рецидивов грыж после хирургического лечения достигает 10% при первичных и 30% при повторных операциях (Воскресенский В.Н., Горелик С.Л.,1965; Кузин М.И.,1986).

На результатах операций по поводу паховых грыж не может не отражаться и бытующее представление о герниопластики, как об операции для начинающего хирурга, в то время как классики хирурги всегда оценивали «зрелость» хирурга по результатам именно этих «простых» вмешательств.

Основная масса больных с паховыми грыжами, попадающих в общехирургические стационары для планового оперативного лечения, - это мужчины старше 30 лет. Больные в молодом возрасте, как правило, нуждаются в полной, а главное, максимально быстрой реабилитации, включая готовность к тяжёлой физической работе.

Пожилые больные часто имеют тяжёлые сопутствующие заболевания, малопригодные для надёжной пластики собственные ткани, что следует учитывать при выборе анестезии и способа операции. Многие из них решаются на операцию, чтобы иметь возможность продолжать активно работать. Быстрая реабилитация имеет для них не меньшее значение.

Поэтому, в настоящее время выбор способа герниопластики не должен основываться только на соображениях хирургической целесообразности или конкретной хирургической школы. Хирург обязан владеть различными видами эффективных операций и уметь грамотно выбрать оптимальный, в каждом конкретном случае, способ пластики.

Основные принципы лечения паховых грыж были сформулированы еще в конце XIX века E.Bassini (Европа) и N.O.Marsy (США). Они первыми указали на важность восстановления нормальных анатомических соотношений при пластике паховых грыж, а именно привлекли внимание хирургов к необходимости восстановления задней стенки пахового канала и внутреннего

пахового кольца, показали ключевую роль этих структур в профилактике возникновения грыж паховой области. В данном пособии большинство рисунков взяты из «Атласа операций на брюшной стенке и органах брюшной полости» (Войленко В.Н., Медеян А.И., Омельченко В.М., 1965).

### **Цель изучаемой темы**

Ознакомить студентов с современными представлениями об этиологии и патогенезе брюшных грыж. Изучить клинические проявления разных видов наружных брюшных грыж, их осложнений, дифференциальную диагностику. Научить клиническому исследованию больных с разными видами грыж. Правильно выбрать метод оперативного вмешательства.

### **I.История хирургии паховых грыж**

В 1884 году Бассини первым выполнил радикальную операцию, которая сохраняла косое направление пахового канала (Нестеренко Ю.А., Газиев Р.М., 2005).

В 1892 году Лука-Шампионьер и А.А.Бобров предложили метод передней пластики, при котором после вскрытия пахового канала и удаления грыжевого мешка, апоневроз наружной косой мышцы живота и внутренняя косая с поперечной мышцей живота подшивается к пупартовой связке.

В 1894 году Жирар усовершенствовал метод пластики передней стенки пахового канала путем последовательного подшивания внутренней косой и поперечной мышцы к пупартовой связке с последующим швом верхнего лоскута апоневроза наружной косой мышцы живота над семенным канатиком.

В 1895 году Эндрюс предложил пришивать край внутренней косой и поперечной мышцы под канатиком к паховой связке, сверху канатика пришивать наружный лоскут апоневроза наружной косой мышцы.

В 1896 году Де Гарей усложнил операцию, использовав для пластики пересаженную портняжную мышцу.

В 1903 году Марк-Артур-Зеелиг разработал метод закрытия дефекта задней стенки апоневрозами и фасциями без мышц.

В 1924 году Р.Р. Вреден произвел пластику задней стенки из треугольного лоскута, который выкраивал из влагалища прямой мышцы живота и подшивал к пупартовой связке позади семенного канатика. В 1927 году он предложил делать послабляющий разрез на влагалище прямой мышцы живота при пластике задней стенки. В том же году он осуществил пластику путем фиксации латерального листка апоневроза наружной косой мышцы над канатиком к апоневрозу поперечной мышцы живота.

В 1928 году Кимбаровский применил шов, позволивший подворачивать край апоневроза наружной косой мышцы внутрь, что обеспечивало соприкосновение однородных тканей. В 1938 году подшивал верхний лоскут поперечной фасции к пупартовой связке, затем подкреплял поперечную фасцию нижним латеральным листком апоневроза наружной косой мышцы живота, проведенным под семенным канатиком лоскут, верхний лоскут подшивают к пупартовой связке поверх семенного канатика.

В 1944 году канадский хирург Шулдайс разработал метод четырехслойной пластики: двойной шов поперечной фасции и двойной шов соединенного сухожилия с пупартовой связкой.

В 1960 году Найхус предложил преперитонеальный подход к грыжевому мешку и глубокому отверстию пахового канала через разрез внутренней косой мышцы с пластикой задней стенки соединенным сухожилием и подвздошно-лонным тяжем с глубокими отделами пупартовой связки.

В 60 – 70 годы проводилась большая работа по поиску наиболее подходящего синтетического материала для нужд герниологии, однако из-за многочисленных осложнений, обусловленных присутствием в ране инородного материала, интерес к этому вопросу постепенно угас.

В 1986 году американский хирург Лихтенштейн выдвигает идею пластики грыж без натяжения тканей вокруг грыжевых ворот, используя для этих целей полипропиленовую сетку. Следует отметить, что при герниопластике бедренных и паховых грыж новая методика даёт отличный результат, рецидивов практически не отмечается. Хирургов привлекает

надежность и техническая простота выполнения операции, что оказывает существенное влияние на распространение методики в сети общехирургических лечебных учреждений (Шалашов С.В. с соавт., 2009). Однако в ряде случаев использование сетчатых эндопротезов сопровождается специфическими проблемами и осложнениями (Паршиков В.В. с соавт., 2009). Тканевая реакция на полипропилен протекает по типу асептического воспаления (Сурков Н.А. с соавт., 2002).

В 1994 – 1999 годах проведено внедрение профессором В.В. Грубником на Украине пластики паховых и послеоперационных вентральных грыж с помощью сетчатых трансплантатов.

В 2002 году в клиническую практику внедрена полипропиленовая система для пластики паховых грыж, объединяющая в себе положительные качества предбрюшинной пластики и обеих методик Lichtenstein.

2004 – 2008 годы ознаменованы разработкой методики эндоскопической преперитонеальной и интраабдоминальной герниопластики паховых, пупочных и небольших послеоперационных грыж.

## **II. Паховые грыжи**

### **2.1. Топография паховой грыжи**

В отличие от бедренного канала, паховый канал является нормальным анатомическим образованием, которое имеется у каждого здорового человека. В случае, если рядом с ним или через него проходит грыжа, говорят о паховых грыжах. Анатомическими предпосылками развития паховых грыж являются особенности рельефа внутренней поверхности брюшной стенки. На ней можно выявить ряд складок и углублений (ямки).

Непосредственно по средней линии располагается вертикально срединная пупочная складка, которая представляет собой остаток мочевого протока плода, впоследствии заросший (рис.1). В направлении от пупка к боковым поверхностям мочевого пузыря идут внутренние, или медиальные пупочные складки – правая и левая. Они представляют собой остатки облитерированных пупочных артерий, покрытых брюшиной. Наконец, от пупка до середины

паховой связки тянутся латеральные, или наружные пупочные складки, образованные брюшиной, покрывающей нижние надчревные сосуды.

Между указанными складками располагаются ямки – надпузырная, медиальная паховая, и латеральная паховая. Две последние ямки и являются местами выхода паховых грыж.

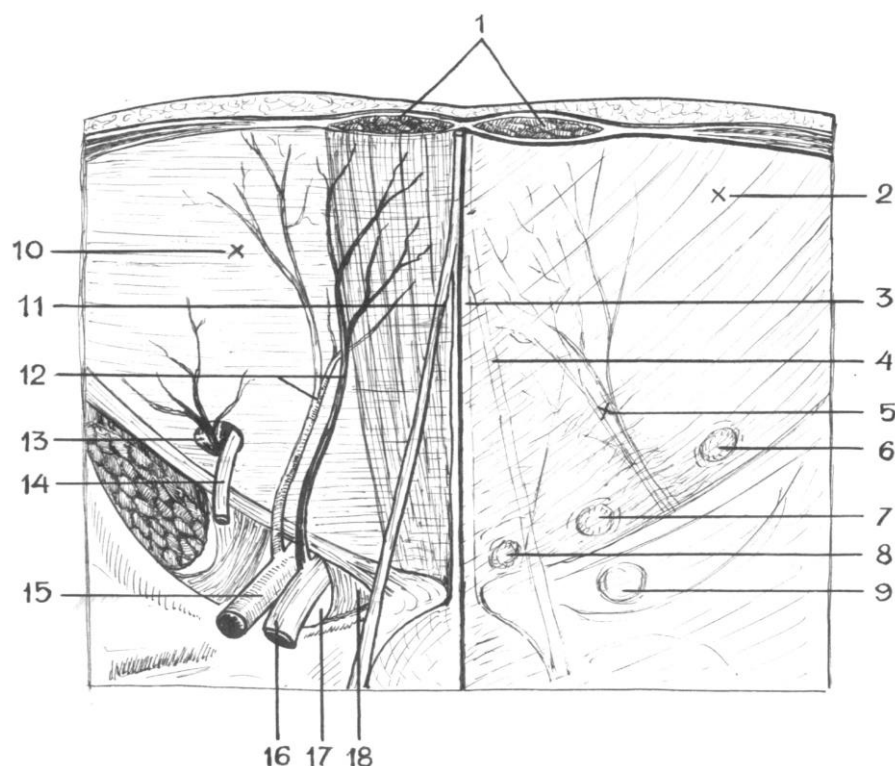
Рассмотрим нормальную топографию подвздошно-паховой области.

Границами области являются: изнутри – наружный край прямой мышцы живота; снаружи и внизу – паховая складка; сверху – условная горизонтальная линия, проведенная через передние верхние подвздошные ости – *linea bispinalis*. (рис. 2а).

Как известно, наружная косая мышца живота в паховой области представлена апоневрозом, нижний край которого заворачивается назад и внутрь, утолщается и формирует паховую связку. Связка натягивается между передней верхней остью подвздошной кости и лобковой костью. При этом внутренняя часть связки и апоневроза делится на две ножки – латеральную, которая крепится к лобковому бугорку, и медиальную, идущую к симфизу. Между ножками снаружи формируется межножковая связка, снутри – загнутая связка. Волокна этих связок не полностью заполняют межножковую щель, в результате чего образуется отверстие – поверхностное кольцо пахового канала. Отметим, что по своему расположению оно практически соответствует расположению медиальной паховой ямки, лежащей изнутри.

Под наружной косой мышцей живота лежит внутренняя косая мышца. Ее волокна расположены перпендикулярно предыдущей, а нижний край ее лежит выше, чем паховая связка (рис.2б). В результате между краями указанных мышц формируется промежуток, заполненный клетчаткой. Он называется паховый промежуток. Та часть подвздошно-паховой области, в которой располагается паховый промежуток и паховый канал, называется паховым треугольником (рис. 2а).





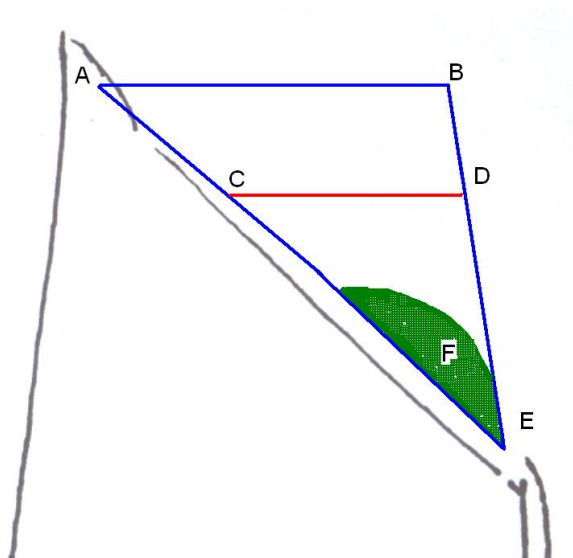
**Рис.1.** Топография внутренней поверхности передне-боковой стенки живота. 1 –прямые мышцы живота; 2 –париетальная брюшина; 3 –срединная складка; 4 –медиальная складка; 5 –латеральная складка; 6 –латеральная ямка; 7 – медиальная ямка; 8 – надпузырная ямка; 9 –бедренная ямка; 10 –поперечная фасция; 11 – пупочная артерия; 12 – нижние надчревные сосуды; 13 –внутреннее кольцо пахового канала; 14 –семенной канатик или круглая связка матки; 15 –наружная подвздошная артерия; 16 –наружная подвздошная вена; 17 –бедренное кольцо; 18 –лакунарная связка.

Паховый треугольник ограничен снизу паховой связкой, изнутри – наружным краем прямой мышцы живота, сверху – горизонтальной линией, проведенной через точку на паховой связке, отделяющую ее наружную треть от средней трети.

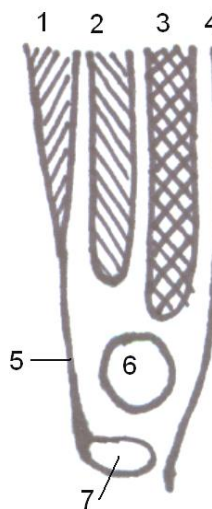
Под внутренней косой мышцей располагается поперечная мышца. Ее нижний край также не достигает паховой связки.

Таким образом, границами пахового промежутка являются: снизу – паховая связка, сверху и кнутри – свободные края внутренней косой и поперечной мышц живота. При этом кнутри от пахового промежутка края мышц срастаются вместе и формируют единое сухожилие, называемое паховый серп, или связка Генле.

В паховом канале различают четыре стенки – переднюю, верхнюю, нижнюю и заднюю, и два отверстия – внутреннее и наружное.



*A – вид спереди:  
ABE – подвздошно-паховая область,  
CDE – паховый треугольник,  
F – паховый промежуток*



*Б – поперечный разрез по середине паховой связки  
(схематично):*

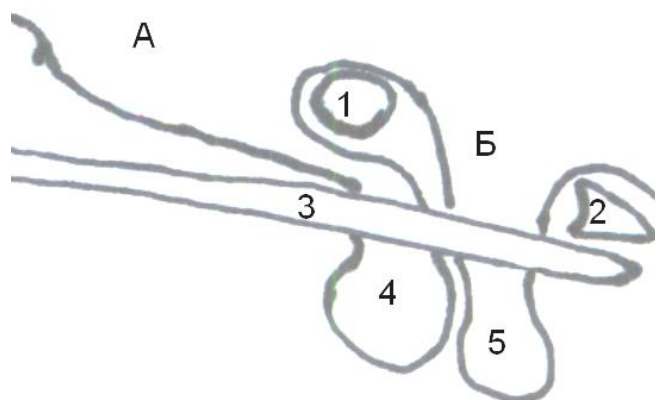
*1-наружная косая мышца живота,  
2 – внутренняя косая мышца живота,  
3 – поперечная мышца живота,  
4 – поперечная фасция,  
5 – апоневроз наружной косой мышцы живота,  
6 – семенной канатик, 7 – паховая связка*

**Рис.2.** Топография пахового промежутка и канала.

*Передней стенкой пахового канала является апоневроз наружной косой мышцы живота, который в своей нижней части утолщается и подворачивается кзади, формируя паховую связку. Нижней стенкой канала является паховая связка. Нижней стенкой канала является паховая связка. Верхнюю стенку канала образуют нижние края внутренней косой и поперечной мышц живота. В медиальной части верхней стенки находится паховый серп. Задняя стенка представлена поперечной фасцией. Отметим, что на заднюю стенку канала проецируются медиальная и латеральная паховые ямки, лежащие, как уже было сказано, на внутренней поверхности брюшной стенки. При этом участок фасции между ямками укрепляется дополнительной межъямковой связкой.*

*Наружное отверстие*, или поверхностное паховое кольцо, *annulus inguinalis superficialis*, образовано как уже было сказано, за счет двух ножек апоневроза наружной косой мышцы живота.

*Внутреннее отверстие*, или глубокое паховое кольцо, *annulus inguinalis profundus*, представляет собой дефект в поперечной фасции, расположенный на уровне латеральной паховой ямки (рис.3).



**Рис.3.** Варианты паховых грыж (косой срез параллельно паховой связке). А – латеральная ямка, Б – медиальная ямка; 1 – межъямковая связка, 2 – связка Генле, 3 – апоневроз наружной косой мышцы живота (передняя стенка пахового канала) 4 – косая паховая грыжа, 5 – прямая паховая грыжа.

*Содержимым пахового канала у мужчин* являются подвздошно-паховый нерв, половая ветвь бедренно-полового нерва и семенной канатик.

Последний представляет собой совокупность анатомических образований, связанных рыхлой клетчаткой и покрытых влагалищной оболочкой и мышцей, поднимающей яичко. В семенном канатике сзади располагается семявыносящий проток с а. cremasterica и венами, кпереди от них лежит яичковая артерия и гроздевидное венозное сплетение. Можно обнаружить также артерию семявыносящего протока.

*Содержимым пахового канала у женщин* являются подвздошно-паховый нерв, половая ветвь бедренно-полового нерва, влагалищный отросток брюшины и круглая связка матки.

Следует иметь в виду, что паховый канал является местом выхода двух видов грыж – прямой и косой. В том случае, если ход грыжевого канала

соответствует расположению пахового канала, то есть устье грыжевого мешка располагается в латеральной ямке, грыжа называется косой. Если же грыжа выходит в области медиальной ямки, то она называется прямой (рис. 3).

Возможно также формирование врожденных грыж пахового канала. В этом случае вместе с семенным канатиком проходит влагалищный отросток брюшины.

## **2.2. Классификация паховых грыж**

### **I. По локализации:**

1. Односторонние паховые грыжи.
2. Двусторонние паховые грыжи.

### **II. По типу:**

1. Прямые паховые грыжи. Формируется в области внутренней паховой ямке.
2. Косые паховые грыжи. Формируется в области наружной паховой ямке.
3. Комбинированные паховые грыжи (сочетание нескольких, не связанных между собой грыжевых образований, имеющих отдельные грыжевые мешки).

### **III. По происхождению:**

1. Врожденные паховые грыжи.
2. Приобретенные паховые грыжи.

### **IV. По стадиям развития:**

1. Начинаящаяся паховая грыжа.
2. Грыжа пахового канала, или канальная грыжа.
3. Полная косая паховая грыжа.
4. Пахово-мошоночная грыжа.

### **По наличию осложнений:**

1. Неосложненные.
2. Осложненные (невправимостью, воспалением, флегмоной грыжевого мешка, копростазом, разрывом внутренностей в грыже, воспалением

внутренних органов в грыже, ущемлением – эластическим, каловым, смешанным, ретроградным (W-образное) или пристеночным (грыжа Рихтера).

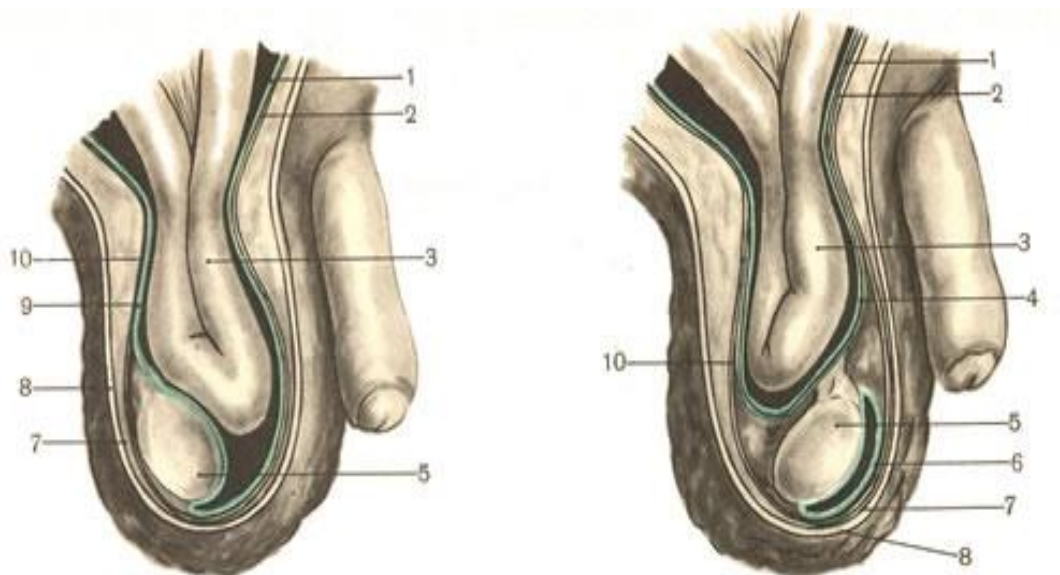
### **По вправимости:**

1. Вправимые (содержимое грыжевого мешка легко может быть вправлено в брюшную полость через грыжевые ворота или вправляется самостоятельно).

2. Невправимые (чаще в результате развития сращений, спаек; внезапно развившаяся невправимость ранее вправимой грыжи является характерным симптомом ущемления грыжи).

**КОСАЯ ПАХОВАЯ ГРЫЖА** начинается с небольшого выпячивания брюшины в глубоком кольце пахового канала, которое постепенно увеличивается вследствие расслоения или расслабления волокон поперечной фасции. Изначально глубокое кольцо расширяется латерально, но с увеличением грыжи может расширяться и медиально, разрушая заднюю стенку пахового канала.

**Косые паховые грыжи** могут быть врожденные и приобретенные (рис.4).



**Рис.4.** Врожденная (слева) и приобретенная (справа) косая паховая грыжа (схема).

1 — peritoneum; 2 — fascia transversalis; 3 — тонкая кишка; 4 — грыжевой мешок; 5 — testis; 6 — tunica vaginalis testis; 7 — tunica dartos; 8 — кожа; 9 — грыжевой мешок — tunica vaginalis testis; 10 — fascia spermatica interna.

**Врожденные паховые грыжи** тесно связаны с процессом опускания яичка. Известно, что формируется яичко на уровне 2~3 поясничных позвонков, примыкая к первичной почке. Брюшина покрывает его с трех сторон. Затем яичко с ростом эмбриона начинает опускаться вниз, следуя так называемому проводнику (*gubernaculum testis*). К 4-6-му месяцу внутриутробной жизни оно лежит уже у внутреннего пахового кольца, на протяжении 7-го месяца проходит паховый канал и на 9-м месяце опускается в мошонку, достигая ее дна к моменту рождения ребенка. Вместе с яичком и его придатком паховый канал проходит семявыносящий проток, артерии и вены яичка, образующие артериовенозное сплетение, лимфатические сосуды. К моменту рождения ребенка проводник яичка атрофируется. Влагалищный отросток брюшины может не облитерироваться, в этом случае формируется врожденная паховая грыжа. При этом влагалищный отросток брюшины является грыжевым мешком. Врожденные паховые грыжи часто сочетаются с водянкой яичка или семенного канатика. При этом возможны различные варианты: а) от влагалищного отростка отшнуровывается его часть, которая непосредственно прилежит к яичку (является полостью водянки), а верхняя часть отростка становится грыжевым мешком; б) влагалищный отросток, оставаясь незаращенным на уровне внутреннего пахового кольца, облитерируется на отдельных участках, что приводит к сочетанию грыжи с кистами семенного канатика и т.д.

**Приобретенная косая паховая грыжа** образуется под влиянием различных факторов при полном заращении влагалищного отростка брюшины. Грыжевой мешок является выпячиванием париетальной брюшины в области латеральной паховой ямки, которое выходит во внутреннее паховое кольцо, проходит через весь паховый канал и выходит через наружное паховое кольцо. В своем развитии она проходит ряд последовательных стадий (классификация паховых грыж по Крымову А.П, 1929 г):

1. **начинающаяся косая грыжа**, когда дно грыжевого мешка достижимо только пальцем введенным в наружное отверстие пахового канала только при натуживании больного;

2. **канальная грыжа**, при которой дно грыжевого мешка доходит до наружного отверстия пахового канала;

3. **канатиковая**, при которой грыжа выходит из пахового канала и определяется в паховой области;

4. **косая пахово-мошоночная грыжа**, при которой грыжевой мешок, следуя ходу семенного канатика, спускается в мошонку.

Косая паховая грыжа с выпрямленным каналом. Эта разновидность косой грыжи встречается обычно у пожилых пациентов, на фоне выраженной атрофии мышечно-апоневротических структур. В этом случае увеличение грыжи сопровождается расширением внутреннего пахового кольца, прежде всего в медиальную сторону. В результате внутреннее паховое кольцо все больше приближается к поверхностному, паховый канал теряет свое косое направление, превращаясь в прямое широкое отверстие, ведущее в брюшную полость.

#### **Редкие виды косых приобретенных паховых грыж**

**Внутристеночная паховая грыжа.** Встречается очень редко. Основным отличием этой грыжи является то, что грыжевой мешок выходит из оболочек семенного канатика и проникает между мышечными слоями передней брюшной стенки.

**Осумкованная паховая грыжа (*Грыжа Купера*).** Данный вид грыжи отличается тем, что имеется два грыжевых мешка заключенных один в другой. С брюшной полостью сообщается только внутренний мешок. Из наружного мешка, не вскрыв внутренний, проникнуть в брюшную полость нельзя.

**Околопаховая грыжа.** Особенностью является то, что из пахового канала грыжа выходит не через наружное паховое кольцо, а через щель в апоневрозе наружной косой мышцы живота.

**ПРЯМАЯ ПАХОВАЯ ГРЫЖА.** Прямая паховая грыжа формируется в области медиальной (внутренней) паховой ямки, что связано с ослаблением соединительной ткани задней стенки пахового канала. Грыжа проходит не через весь паховый канал, а только через наружное его отверстие. Путь грыжевого мешка получается прямым, что определяет название грыжи. В отличие от косой паховой грыжи, у прямой, грыжевой мешок располагается вне элементов семенного канатика.

**Прямая паховая грыжа** начинается с выпячивания в апоневрозе поперечной мышцы живота в задней стенке пахового канала - в треугольнике Гессельбаха. После начала выпячивания постепенно начинает изгибаться апоневротическая дуга. Грыжевые ворота начинают увеличиваться прежде всего вверх, так как снизу и медиально они ограничены плотными апоневротическими структурами. Н.И. Кукуджанов (1969) выделяет следующие виды прямых паховых грыж:

**1. начинающаяся грыжа** представляет небольшое выпячивание задней стенки пахового канала;

**2. интерстициальная паховая грыжа,** достигает значительных размеров, помещаясь в основном в паховом канале, позади апоневроза наружной косой мышцы живота;

**3. пахово-мошоночная грыжа,** при которой грыжевое выпячивание выходит из пахового канала через наружное отверстие и спускается в мошонку, располагаясь вне семенного канатика.

Основной причиной формирования паховых грыж служит слабость задней стенки пахового канала. При всех видах паховых грыж поперечная фасция, образующая заднюю стенку пахового канала, растягивается, подвергается атрофии, разволокняется или разрывается, снижая прочность пахового промежутка. Определяющее значение поперечной фасции в патогенезе паховых грыж нашло свое отражение в наиболее популярной во всех странах мира классификации, представленной L. Nyhus и R. Condon в 1993 г. (Савельев В.С., Кириенко А.И., 2009).



## **Классификация паховых грыж (по L.Nyhus и R.Condon в модификации).**

**Тип I.** Косые грыжа с внутренним паховым кольцом нормального размера( грыжа у детей).

**Тип II.** Косая грыжа с расширенным глубоким паховым кольцом, задняя стенка пахового канала интактна, нижние эпигастральные сосуды смещены.

**Тип III.** Грыжа с дефектом задней стенки пахового канала:

**A** — Прямая паховая грыжа;

**B** — Косая грыжи с расширенным глубоким паховым кольцом, достигающим треугольника Гессельбаха (пахово-мошоночная, скользящая).

**Рецидивная грыжа относится IV типу:**

**A**— прямая;

**B** — косая;

**C** — комбинированная.

Участниками I международной конференции "Современные методы герниопластики и абдоминопластики с применением полимерных имплантатов", проведенной в Институте хирургии им. А.В.Вишневского РАМН (Москва, 25—26 ноября 2003 г.), единодушно принята резолюция о целесообразности использования классификации Nyhus вместо традиционной. Необходимость внедрения на современном этапе в клиническую практику наиболее универсальной классификации Nyhus подтвердили также участники герниологической секции V международной конференции "Современные подходы к разработке и клиническому применению эффективных перевязочных средств, шовных материалов и полимерных имплантатов", проведенной в Институте хирургии им. А.В. Вишневского РАМН 24-25 января 2006 г. Принятие классификации Nyhus всеми герниологами страны поможет дальнейшей интеграции различных герниологических школ, а главное, раскроет возможности сопоставления результатов пластики пахового канала российскими хирургами с соответствующими результатами европейских и американских герниологов. Четкое разделение по категориям является

необходимым условием для сравнения методов лечения грыж и частоты их рецидивирования. Кроме того, широкое применение классификации Nyhus позволит точнее очертить показания к применению не только аллопластики, но и аутопластики, что небезразлично для лиц молодого возраста. Выбор способа паховой герниопластики должен определяться прежде всего степенью разрушения задней стенки пахового канала и внутреннего пахового кольца. Герниопластика по Lichtenstein показала самую высокую эффективность вне зависимости от вида паховой грыжи и ее размера. На основе полученных результатов был выбран способ паховой герниопластики в зависимости от вида грыж (Савельев В.С., Кириенко А.И., 2009), отражены в таблице 1.

Таблица 1

**Выбор способа пластики в зависимости от вида паховой грыжи**

Тип грыжи по Nyhus(1993)	Способ пластики пахового канала
Тип I Начальные формы косых грыж без расширения внутреннего пахового кольца.	Пластика задней стенки пахового канала собственными тканями.
Тип II Небольшие косые грыжи с расширением внутреннего пахового кольца и сохраненной задней стенкой пахового канала; Небольшие прямые грыжи с частичным разрушением задней стенки пахового канала.	<u>Выбор:</u> операции по Бассини и Шульдайсу <u>Резерв:</u> пластика синтетическим эксплантатом ( по Лихтенштейну, PHS), при двусторонних грыжах- лапароскопическая герниопластика
Тип III Большие косые и прямые грыжи	<u>Выбор:</u> пластика синтетическим эксплантатом ( по Лихтенштейну, PHS). <u>Резерв:</u> при двусторонних грыжах - лапароскопическая герниопластика
Тип IV Рецидивные грыжи	<u>Выбор:</u> пластика синтетическим эксплантатом ( по Лихтенштейну, PHS). <u>Резерв:</u> при значительных изменениях анатомии пахового канала лапароскопическая герниопластика

Следует отметить, что при косых паховых грыжах с расширением внутреннего пахового кольца, но сохраненной задней стенкой пахового канала целесообразно применение способов пластики собственными тканями (Рудин Э.П., 2002). Обычно это небольшие недавно появившиеся грыжи, не спускающиеся в мошонку, при пальцевом исследовании задняя стенка пахового канала хорошо выражена. Такие грыжи чаще бывают у молодых мужчин физического труда хорошо известные в России способы пластики по E.Bassini, Н.И. Кукуджанову в подобных случаях весьма надежны.

### **2.3 Лечение паховых грыж**

Техника основных операций при паховых грыжах.

#### **Герниопластика по Лихтенштейну**

Разрез кожи и подкожной клетчатки длиной 8-10 см полностью соответствует таковому при традиционной герниопластике местными тканями. Апоневроз наружной косой мышцы освобождается от жировой клетчатки только по линии рассечения. Нет необходимости его широкого выделения как при создании дубликатуры. По вскрытии апоневроза ножницами и препаровочным тупфером выделяется паховая связка, край внутренней косой и поперечной мышц на 2-3 см, край влагалища прямых мышц и лонный бугорок. Пальцем выделяется пространство под апоневрозом вверх по ходу разреза для последующего размещения сетчатого протеза.

При прямой паховой грыже грыжевой мешок после выделения не вскрывается, а погружается в брюшную полость. Поперечная фасция над ним ушивается одним или двумя рассасывающими швами.

При косой грыже вскрывается влагалищная оболочка семенного канатика. Небольшой грыжевой мешок выделяется до шейки, вскрывается и прошивается в области шейки. При большой косой и пахово-мошоночной грыжах иногда более целесообразно сначала выделить шейку грыжевого мешка, прошить её и перевязать, а затем полностью удалить мешок. Выделение грыжевого мешка должно производиться не тупфером, что травмирует ткани, а исключительно ножницами и пинцетом с коагуляцией мелких сосудов. Это позволяет

атравматично убрать мешок любого размера. Оставление части мешка в мошонке нецелесообразно, особенно у больных молодого и зрелого возраста. После удаления мешка восстанавливаем влагалищную оболочку семенного канатика.

Только после обработки грыжевого мешка семенной канатик обходим диссектором и берем на держалку. Выполнять этот этап до выделения мешка, как делает автор методики, не видим необходимости и считаем более травматичным. Затем семенной канатик острым путем освобождаем от связи с подлежащими тканями на всем протяжении раны. Частично пересекать мышцу, поднимающую яичко – излишни.

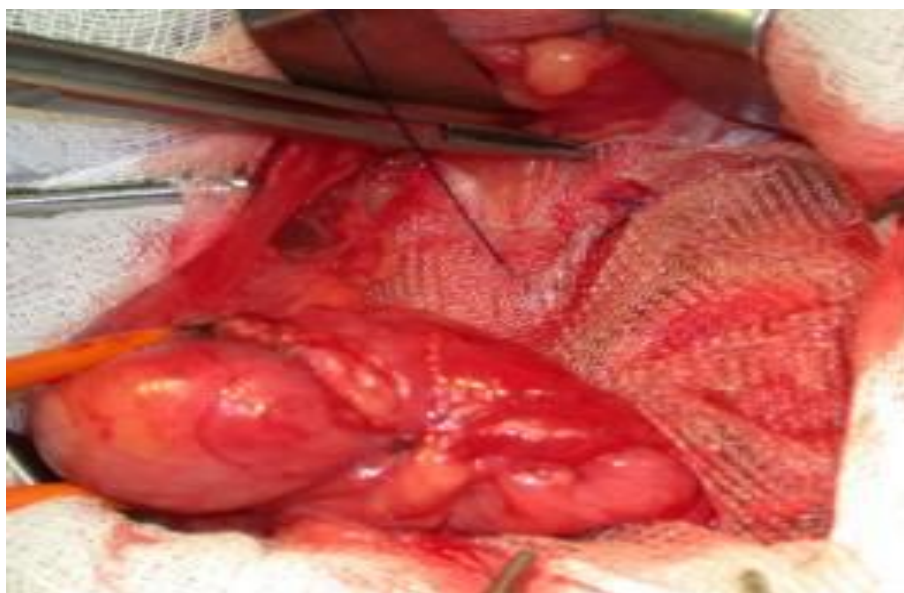
При косых паховых грыжах, когда внутреннее паховое кольцо значительно расширено или имеется грыжа с выпрямленным каналом, несколькими швами на поперечную фасцию суживаем внутреннее паховое кольцо.

Для пластики используется полипропиленовая сетка размером 8x13 или немного уже при небольшом паховом промежутке. На медиальном конце сетки углы закругляются, с латерального конца производится продольный разрез примерно на 2/3 длины протеза так, чтобы сверху была широкая бранша (2/3), а снизу узкая (1/3). В конце разреза делается круглое отверстие до 1 см в диаметре для семенного канатика.

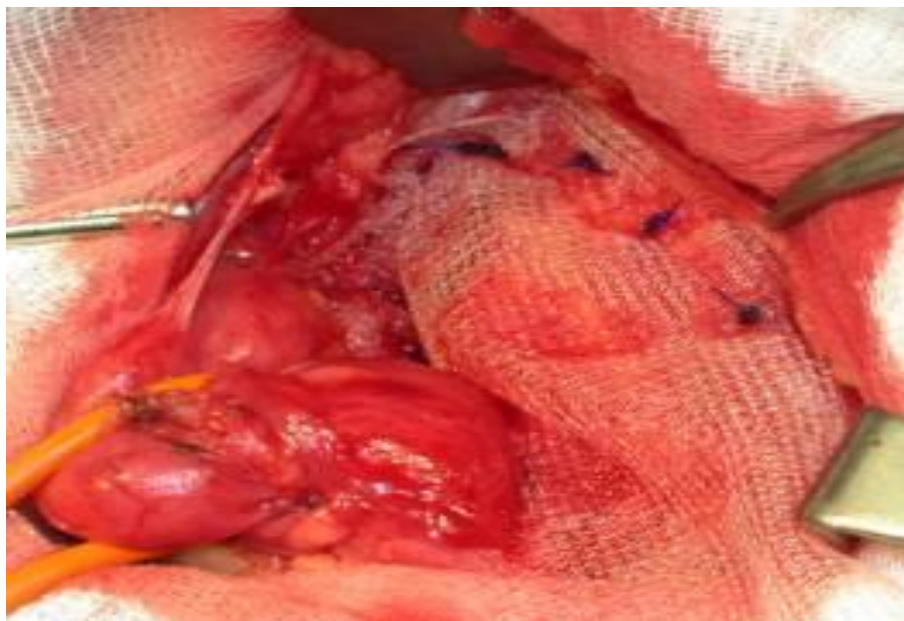Подготовленный протез укладывается под семенной канатик и фиксируется непрерывным швом проленом вначале к влагалищу пирамидальной мышцы вниз до лонного бугорка, затем к лонному бугорку, не захватывая надкостницу. Для профилактики рецидивов важно, чтобы протез фиксировался к указанным образованиям не край в край, а располагался поверх них на 1 – 1,5 см за линию шва (рис.5).

После этого семенной канатик переводится кверху и той же лигатурой сетка фиксируется к связке Соорег и паховой связке до уровня немного латеральнее внутреннего пахового кольца.

Затем верхний край сетки фиксируется поверх внутренней косой и поперечной мышц 3 – 4 отдельными проленовыми швами. При этом край сетки должен располагаться примерно на 2 см выше нижнего края мышц. Необходимо следить, чтобы проходящие в этой зоне нервы не попали в шов. После этого широкая бранша протеза накладывается поверх узкой так, что семенной канатик помещается в приготовленное для него отверстие, и фиксируются между собой проленовым швом (рис.6). Отверстие для семенного канатика не следует суживать более чем до 1 см в диаметре. Обе бранши протеза одна поверх другой заправляются под апоневроз наружной косой мышцы в ранее образованное пространство. Апоневроз наружной косой мышцы сшивается край в край без натяжения. После этого рана зашивается как при традиционной пластике.



**Рис.5.** Начало фиксации протеза.

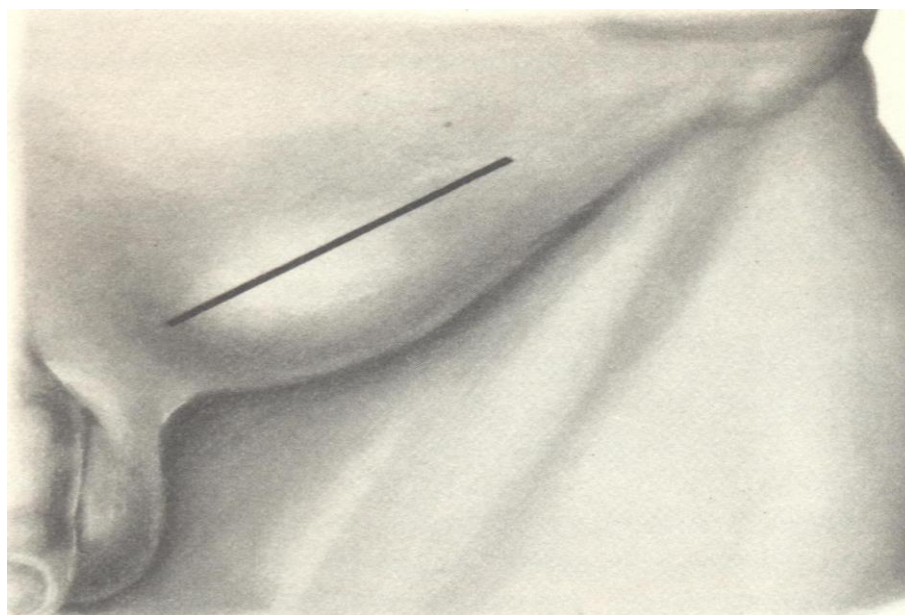


**Рис.6.** Фиксация протеза к мышцам.

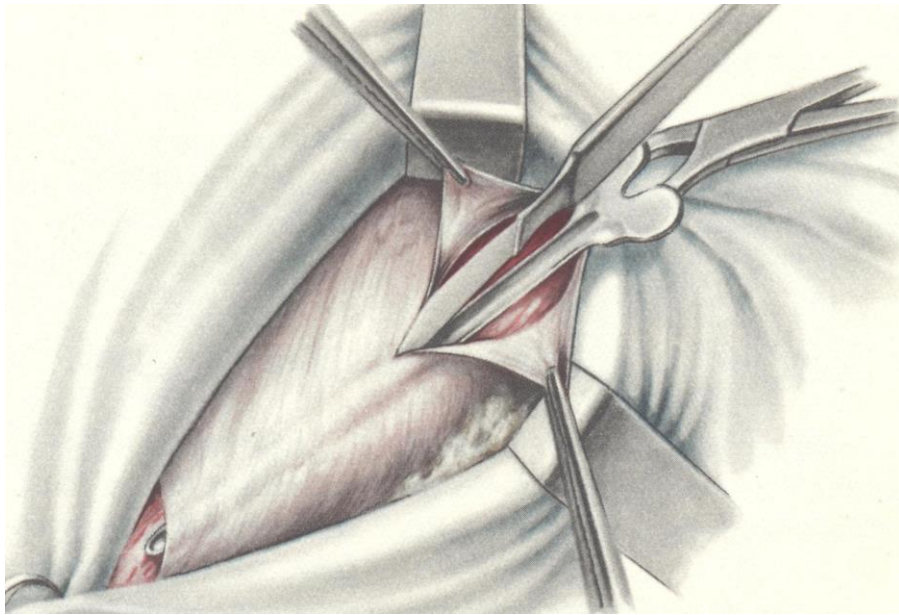
### **Способ Бассини**

Разрез кожи, подкожной клетчатки (рис.7) и апоневроза наружной косой мышцы живота (рис.8) производят так же, как и при операциях по поводу косых паховых грыж. Семенной канатик выделяют на всем протяжении пахового канала и отводят кнаружи. Рассекают поперечную фасцию и приступают к выделению грыжевого мешка из предбрюшинной жировой клетчатки. Грыжевой мешок при прямых паховых грыжах обычно имеет шаровидную форму с широким основанием. Очень осторожно следует выделять медиальную стенку грыжевого мешка, чтобы не ранить близко расположенного мочевого пузыря. Убедившись, что стенка мешка состоит только из брюшины, мешок вскрывают(рис.9) и осматривают его содержимое. Ушивание (рис.10) и отсечение мешка (рис.11) без его вскрытия недопустимы из-за опасности ранения мочевого пузыря и других органов. Если шейка мешка не очень широкая, то ее прошивают внутренним кисетным швом и мешок иссекают дистальнее лигатуры. При широкой шейке кисетный шов накладывать нельзя ввиду того, что при его затягивании возможно смещение мочевого пузыря с последующим образованием истинной пузырной грыжи. В

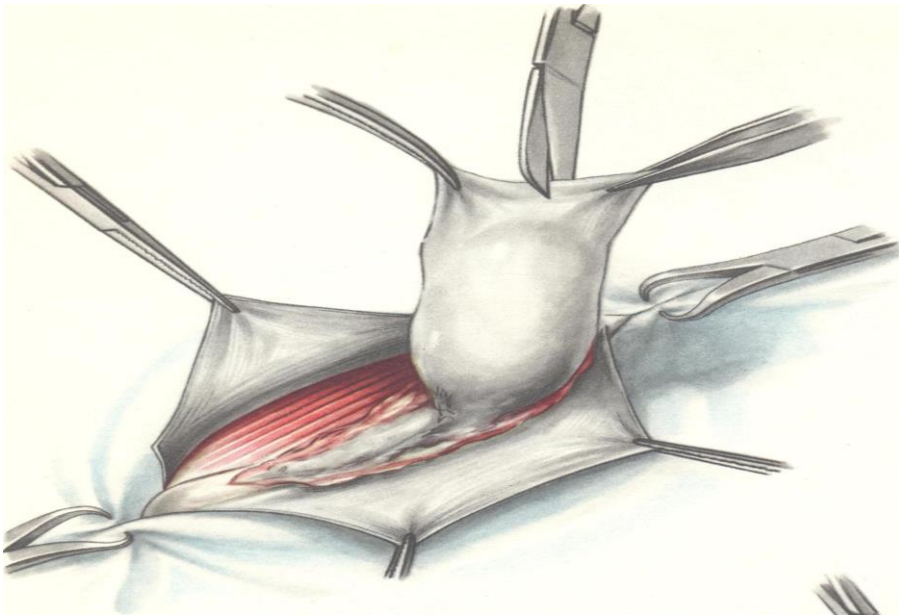
таких случаях грыжевой мешок иссекают, а брюшину зашивают непрерывным кетгутовым швом. Закончив обработку грыжевого мешка, приступают к пластике пахового канала по способу Бассини. После отсечения грыжевого мешка семенной канатик отводят кверху и кнаружи. Затем рядом узловых шелковых швов подшивают край внутренней косой и поперечной мышц вместе с подлежащей поперечной фасцией к паховой связке (рис.12). В верхнем углу раны оставляют достаточную щель, чтобы не ущемить семенной канатик. В области лонного бугорка к паховой связке и надкостнице лонной кости подшивают 1—2 швами край влагалища прямой мышцы живота. Завязав поочередно все швы, семенной канатик укладывают на созданное мышечное ложе и поверх него сшивают рядом узловых швов края апоневроза наружной косой мышцы живота (рис.13).



**Рис.7.** Линия разреза кожи.

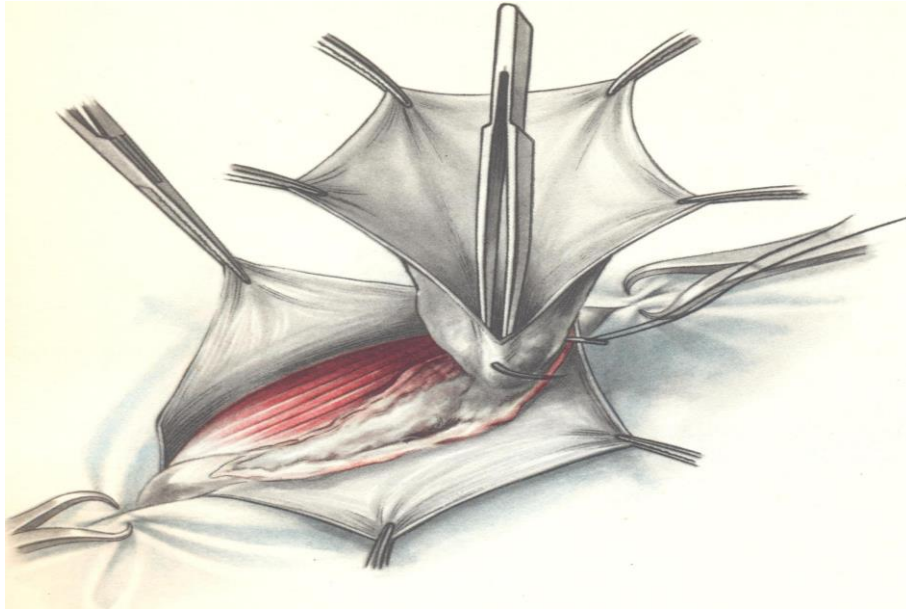


**Рис.8.** Рассечение апоневроза *m. obliqui externi abdominis*.

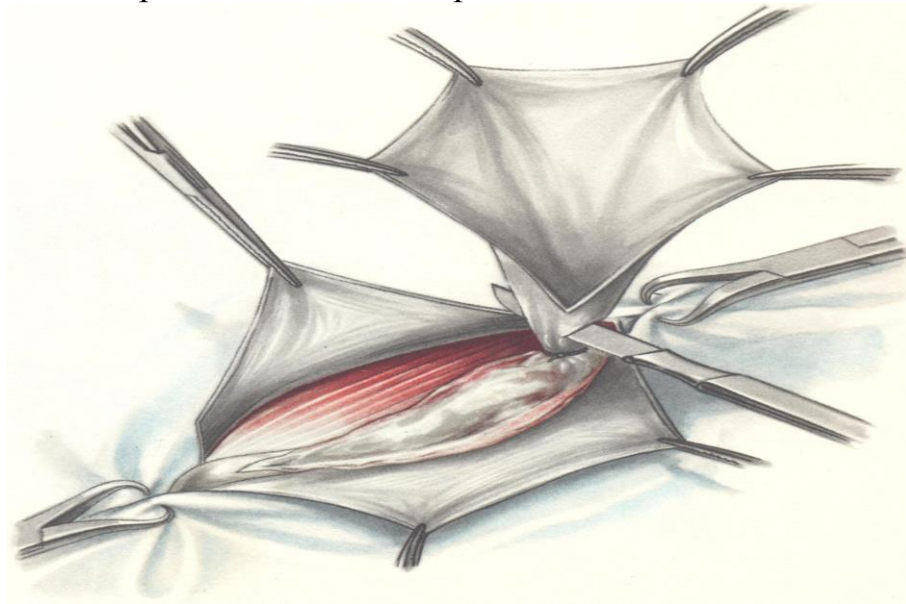


**Рис.9.** Вскрытие грыжевого мешка.

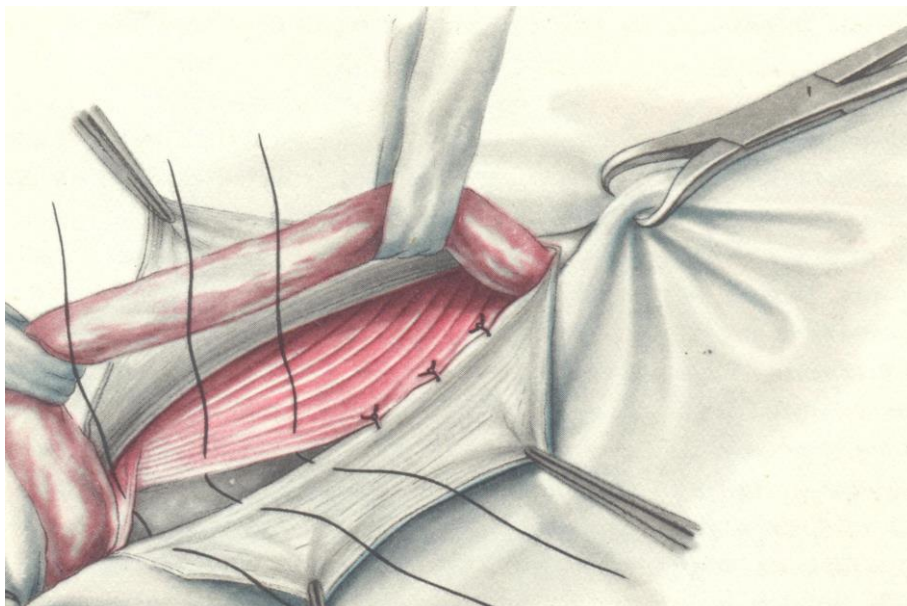




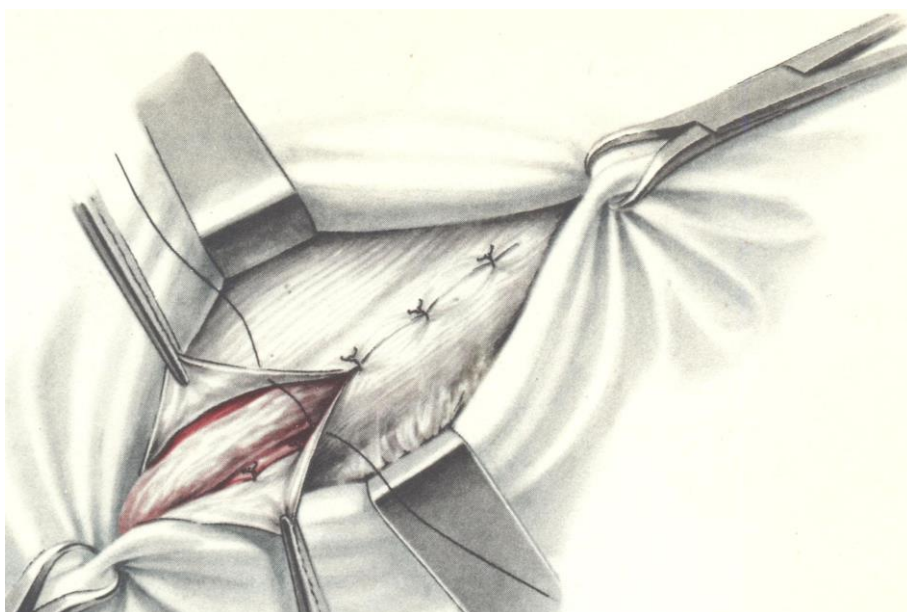
**Рис.10.** Прошивание шейки грыжевого мешка.



**Рис.11.** Отсечение периферической части грыжевого мешка.



**Рис.12.** Пластика пахового канала по способу Бассини. Подшивание *mm. obliquus internus abdominis, transversus abdominis et rectus abdominis* к *lig. inguinale* позади *funiculus spermaticus*.



**Рис.13.** Пластика пахового канала по способу Бассини. Сшивание внутреннего и наружного лоскутов апоневроза *m. obliqui externi abdominis* поверх *funiculus spermaticus*.

### **Способ Постемского**

Пластика Постемского заключается в полной ликвидации пахового канала, пахового промежутка и в создании пахового канала с совершенно

новым направлением. Под семенным канатиком сшивают мышцы так, чтобы они плотно прилегли к нему, но не сдавливали его. Край влагалища прямой мышцы вместе с соединенным сухожилием внутренней косой и поперечной мышцами подшивают к лонной (куперовой) связке. Далее верхний лоскут апоневроза вместе с внутренней косой и поперечной мышцами подшивают к лобково-подвздошному тяжу и к паховой связке. Нижний лоскут апоневроза наружной косой мышцы, проведенный под семенным канатиком, фиксируют поверх верхнего лоскута апоневроза. Вновь образованный «паховый канал» с семенным канатиком должен проходить через мышечно-апоневротический слой в косом направлении сзади наперед и изнутри наружу. Семенной канатик укладывают на апоневроз и над ним послойно сшивают подкожную клетчатку и кожу.

### **Способ Жирара**

Способ Жирара заключается в укреплении передней стенки пахового канала поверх семенного канатика. После обработки и отсечения грыжевого мешка оттягивают в стороны лоскуты апоневроза наружной косой мышцы живота и подшивают узловыми шелковыми швами край внутренней косой и поперечной мышц к паховой связке поверх семенного канатика. При этом необходимо избегать захватывания в лигатуру подвздошно-пахового нерва, так как ущемление его ведет к развитию тягостных и длительных болей, иррадиирующих в пах. Сначала шелковой нитью прошивают край внутренней косой и поперечной мышц живота, а затем паховую связку. Для предупреждения повреждения брюшины и органов брюшной полости в момент прошивания мышц под них подводят палец или шпатель. Во избежание повреждения бедренных сосудов паховую связку не следует прокалывать слишком глубоко, для этого лучше пользоваться иглами небольшого диаметра. Всего накладывают 5-7 шелковых швов, которые затем поочередно завязывают. После этого на всем протяжении разреза узловыми шелковыми швами подшивают внутренний лоскут апоневроза к краю паховой связки. Первый шов накладывают в области лонного бугорка; завязывая его, следует убедиться, не

ущемлен ли семенной канатик. Наружный лоскут апоневроза укладывают поверх внутреннего (как полы пальто) и подшивают рядом узловых шелковых швов к последнему. Вновь образованное наружное кольцо пахового канала должно пропускать конец указательного пальца. В результате произведенной пластики пахового канала создается довольно прочный мышечно-апоневротический слой, состоящий из внутренней косой, поперечной мышц живота и дубликатуры апоневроза наружной косой мышцы, который препятствует выпячиванию внутренностей и повторному образованию грыжи. После пластики пахового канала на подкожную клетчатку (если она хорошо развита) накладывают несколько швов. Кожу зашивают рядом узловых шелковых швов.

### **Способ С.И. Спасокукоцкого**

Способ С.И. Спасокукоцкого заключается в том, что внутренний лоскут апоневроза наружной косой мышцы живота вместе с краями внутренней косой и поперечной мышц живота подшивают к паховой связке одним рядом узловых шелковых швов. Затем наружный лоскут апоневроза подшивают поверх внутреннего.

### **Способ М.А. Кимбаровского**

Способ М.А. Кимбаровского После обработки и отсеечения грыжевого мешка внутренний лоскут рассеченного апоневроза и подлежащие мышцы прошивают снаружи внутрь, отступя на 1 см от края разреза. Иглу проводят вторично только через край внутреннего лоскута апоневроза, идя изнутри наружу, затем той же нитью прошивают край паховой связки. Наложив четыре — пять таких швов, их поочередно завязывают; при этом край внутреннего лоскута апоневроза подворачивается под край мышц и приводится в плотное соприкосновение с паховой связкой. Поверх внутреннего лоскута подшивают наружный лоскут апоневроза.

## **Лапароскопическая трансабдоминальная преперитонеальная герниопластика по Корбитту**

Положение больного на операционном столе — на спине со сведенными ногами. Головной конец стола опускается на 200. Монитор располагается в ногах больного, хирург — со стороны, противоположной грыже. После ревизии брюшной полости плоскость стола наклоняется на 150-200 в противоположную сторону от локализации грыжи (Седов В.М., Гуслев А.Б., 1995). Инструментарий для выполнения лапароскопической герниопластики включает:

1. Троякары 12, 10 и 5 мм
2. Изогнутые ножницы 5 мм
3. Захватывающие щипцы, диссектор
4. Полипропиленовая сетка
5. Телескоп с косой оптикой (300)
6. Мини-ретрактор (5 мм)
7. Степлер для фиксации сетки

Производится разрез кожи длиной 1 см непосредственно над пупком в брюшную полость вводится игла Вереща и накладывается пневмоперитонеум. Через этот разрез проводится 10-мм троакар для лапароскопа, а также проводят инсуффляцию газа. После введения оптики производят ревизию брюшной полости. Важно осмотреть обе паховые области, чтобы не пропустить начинающуюся грыжу с противоположной стороны. У тучных больных возможно выполнение разреза и введение троакара ниже пупка. Параректально, на уровне пупка или несколько ниже, на стороне грыжи вводят 5-мм троакар. На том же уровне, с противоположной стороны вводится 12-мм троакар. Хирург работает инструментами через 5 и 12-мм троакары, ассистент управляет камерой эндоскопа.

Вмешательство начинается с захватывания и вворачивания в брюшную полость грыжевого мешка. Затем выполняется разрез париетального листка брюшины над верхним краем грыжевых ворот, который дугообразно

продлевается в медиальном и латеральном направлениях. Лоскут брюшины вместе с грыжевым мешком тупым путем отделяется от подлежащих тканей книзу. При косых грыжах стенка грыжевого мешка отпрепаровывается от элементов семенного канатика, при этом плотные фиброзные тяжи пересекаются ножницами с коагуляцией. При мобилизации брюшинного лоскута следует соблюдать осторожность, чтобы не повредить нижние эпигастральные сосуды.

Начав с медиальной стороны, диссектором или ножницами выделяют серповидный апоневроз (*Arcus aponeurosis transversalis*), то есть верхнюю границу треугольника Гессельбаха. Затем следует выделение связки Купера и лонного бугорка. Нижние эпигастральные сосуды являются границей между обоими грыжевыми воротами. Латерально выделяют нижний край внутренней косой мышцы живота и подвздошно-лобковый тракт.

Элементы семенного канатика выделяются диссектором у места перегиба его через край внутреннего пахового кольца. На этом этапе лучше использовать диссектор, при его отсутствии можно использовать мини-ретрактор. Через 12-мм троакар с помощью вставочной гильзы в брюшную полость вводят сетчатый протез, предварительно подготовив его на манипуляционном столике. Размер протеза в среднем 8x12 см (более точно можно измерить, используя специальный инструмент с линейкой). Отступив на 1/3 от края сетки с короткой стороны протеза, делается разрез длиной около 5 см и небольшое, до 0,5 см, отверстие для образований семенного канатика. Края протеза закругляются ножницами, чтобы различать наружный и внутренний края разреза. Протез сворачивается трубочкой и погружается во вставочную металлическую гильзу диаметром 10 мм.

В брюшной полости протез разворачивают и более узким краем проводят под мобилизованным семенным канатиком в латеральную сторону.

Сетка расправляется таким образом, чтобы она закрывала медиальную и латеральную паховые и бедренную ямки и прилежала к костно-апоневротическим образованиям паховой области (от лонного бугорка

медиально почти до передней верхней подвздошной ости латерально и от связки Купера внизу до нижнего края внутренней косой мышцы вверх). Через 12-мм троакар вводится специальный степлер и сетчатый протез фиксируется скрепками. Для закрепления протеза обычно используется 5 — 9 скрепок. Фиксация сетки выполняется последовательно сначала по верхнему, а затем по нижнему краю сетки с таким расчетом, чтобы не повредить семенной канатик и нижнюю эпигастральную артерию.

Сшивающие аппараты для лапароскопической герниопластики имеют диаметр 12 мм со скрепками высотой 4 или 4,8 мм. Рабочая часть аппарата вращается на 360 градусов.

Фиксации протеза может осуществляться с помощью многозарядного однозарядного степлера фирмы «Ethicon», имеющего диаметр 12 мм.

Для фиксации протеза к костным образованиям удобен аппарат, имеющий диаметр 5 мм и спиралевидные фиксирующие элементы.

Заключительным этапом вмешательства является сопоставление рассеченных краев брюшины и сшивание их с использованием степлера для полной изоляции аллопластического материала от соприкосновения с органами брюшной полости. Данную манипуляцию надо выполнять при снижении давления в брюшной полости до 8 — 9 мм рт. ст., чтобы при сведении края брюшины не прорезывались. Более надежна методика перитонизации протеза с помощью непрерывного лигатурного шва, однако технически она более сложна и занимает больше времени. Область операции промывается, удаляются сгустки крови, образовавшиеся во время выделения грыжевого мешка. Инструменты извлекают, устраняют пневмоперитонеум и вынимают троакары. Дефекты в апоневрозе после введения троакаров большого диаметра ушивают. Края кожных ран сопоставляют и на проколы накладывают повязки. К настоящему времени противопоказания к эндовидеохирургической герниопластике сведены к минимуму. К общим противопоказаниям относятся заболевания и состояния пациента, при которых вообще сомнительна оправданность лапароскопического вмешательства, так

как попытка его проведения может привести к серьезным осложнениям. Абсолютными противопоказаниями являются беременность, сопутствующие заболевания и состояния, при которых противопоказаны общая плановая анестезия и наложение напряженного карбоксиперитонеума, плановое оперативное вмешательство. Относительными противопоказаниями можно считать перенесенные ранее операции на органах малого таза и брюшной полости, ущемленные паховые грыжи, гигантские пахово-мошоночные грыжи. Ожирение крайних степеней, упоминавшееся ранее как относительное противопоказание, в настоящее время таковым не является. У больных со спаечным процессом вопрос о возможности проведения эндовидеохирургической герниопластики решается только после выполнения диагностической лапароскопии. Должны применяться стандартные меры профилактики осложнений при первичном «слепом» лапароцентезе – использование иглы Veress, лапароцентез в атипичных местах, использование видеотроакара, доступ по Hasson. Установка последующих троакаров должна проходить под визуальным контролем. По сравнению с традиционными вмешательствами эндовидеохирургическая герниопластика имеет целый ряд преимуществ, но также и определенные недостатки. К преимуществам следует отнести патогенетическую обоснованность протезирования без натяжения задней стенки пахового канала до поперечной фасции, малую травматичность, раннюю реабилитацию, высокое качество жизни после операции, хороший косметический эффект, низкий процент рецидивов и осложнений, выполнение диагностической лапароскопии, возможность симультанных операций, в том числе одномоментного лечения двухсторонних и комбинированных грыж. К недостаткам следует отнести необходимость общей анестезии, сложность освоения методики (Стрижелецкий В.В., Рутенбург Г.М., Гуслев А.Б., 2009).

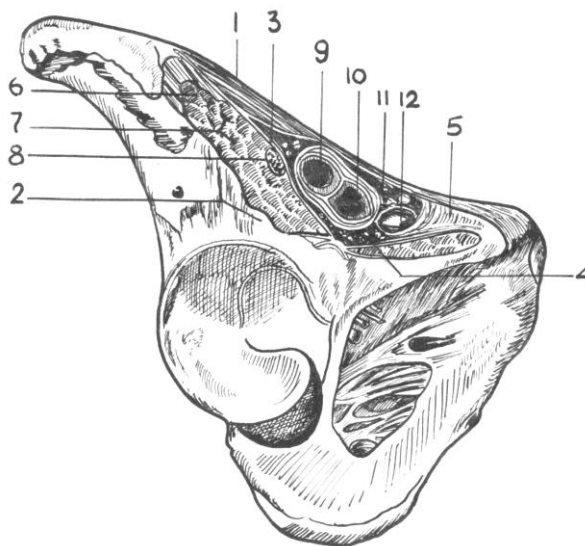


### Ш. БЕДРЕННЫЕ ГРЫЖИ

#### 3.1. Топография бедренной грыжи

Бедренная грыжа, покидая брюшную полость и выходя на поверхность, формирует так называемый бедренный канал. Необходимо отметить, что бедренный канал не является нормальным анатомическим образованием и у здоровых людей отсутствует.

У здорового человека пространство позади паховой связки (подпаховый промежуток) разделено при помощи позвздошно-гребешковой дуги на две лакуны – мышечную и сосудистую (рис. 14). При этом вся мышечная лакуна заполнена *m. iliopsoas*. Рядом с ней проходит бедренный нерв. Сосудистая лакуна с медиальной стороны слегка прикрыта лакунарной связкой, а через ее наружный отдел проходят бедренные артерия и вена. В результате между сосудами и связкой в сосудистой лакуне образуется ямка, в которой лежит лимфатический узел Розенмюллера-Пирогова. Эта ямка у женщин несколько шире, чем у мужчин, и при определенных обстоятельствах становится местом выхода бедренной грыжи.

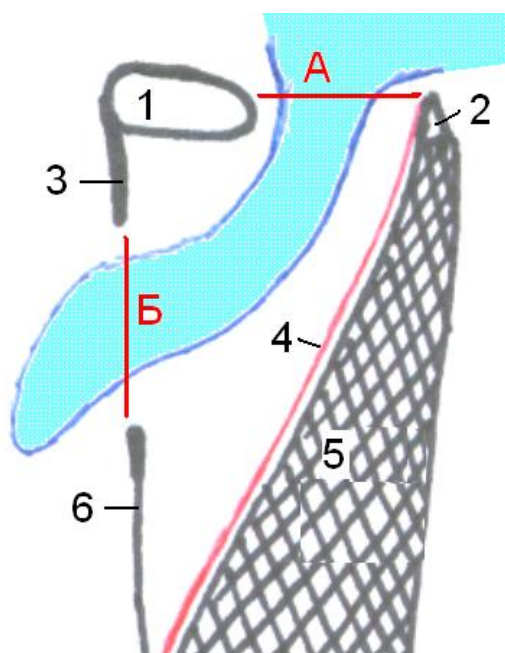


**Рис. 14.** Мышечная и сосудистая лакуны.

1 – паховая связка; 2 – подвздошная кость; 3 – позвздошно-гребешковая дуга; 4 – гребенчатая фасция; 5 – лакунарная связка; 6 – латеральный кожный нерв бедра; 7 – подвздошно-поясничная мышца; 8 – бедренный нерв; 9 – бедренная артерия; 10 – бедренная вена; 11 – клетчатка; 12 – узел Розенмюллера-Пирогова

У человека с бедренной грыжей, как уже было сказано выше, можно обнаружить бедренный канал, в котором выделяют внутреннее кольцо (место выхода грыжи из полости живота), наружное кольцо (место выхода грыжи наружу), и собственно канал со своими стенками (рис. 15).

Внутреннее кольцо бедренного канала имеет четыре стенки. Спереди оно ограничено внутренней поверхностью паховой связки; сзади – гребенчатой связкой. Кнутри от кольца лежит край лакунарной связки. Снаружи кольцо ограничено стенкой бедренной вены. Как правило, ущемление бедренной грыжи происходит именно на уровне внутреннего кольца, и при выполнении грыжесечения хирург должен рассекать медиальную стенку кольца, то есть лакунарную связку. Однако при этом следует помнить о том, что на лакунарной связке может располагаться либо артериальный анастомоз, либо запирающая артерия, и пересечение лакунарной связки при неправильной технике может привести к массивной кровопотере. Потеря крови может быть настолько велика, что сосуд, лежащий на связке, исторически получил название «короны смерти», так как при его повреждении он отдаляется от связки вглубь и достать его, не расширяя доступ, практически невозможно. В то же время при расширении доступа хирург терял время, и больной погибал. В связи с этим рассечение связки необходимо проводить строго под контролем зрения. При обнаружении сосуда, лежащего на связке, его необходимо предварительно перевязать или осторожно отодвинуть.

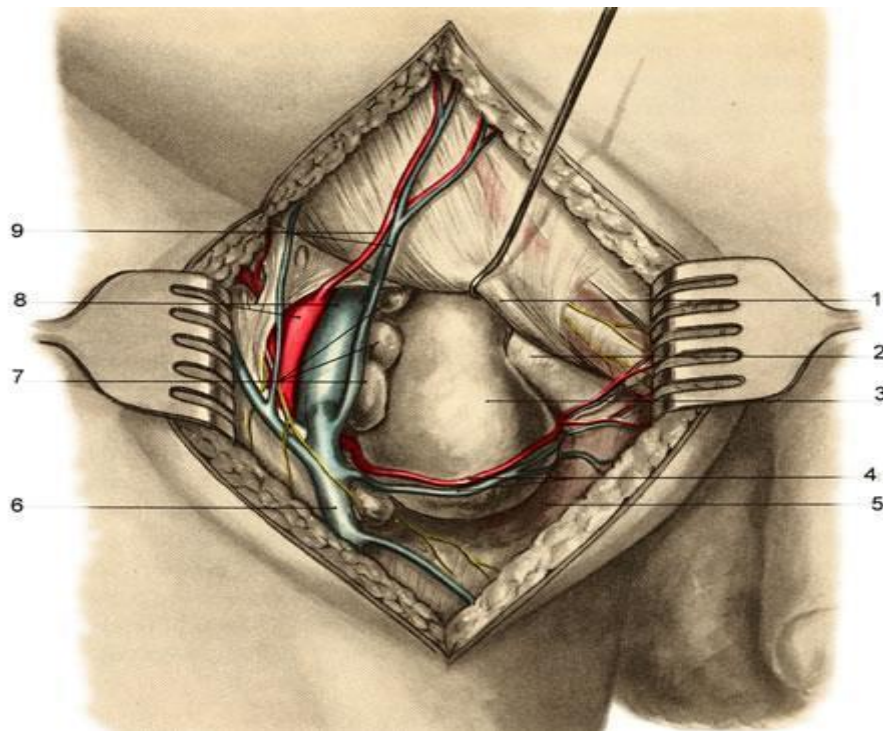


**Рис. 15.** Топография бедренного канала на сагиттальном срезе.

*А – внутреннее кольцо бедренного канала, Б – наружное кольцо бедренного канала; 1 – паховая связка, 2 – гребенчатая связка, 3 – верхний рог серповидного края, 4 – гребешковая фасция, 5 – гребешковая мышца, 6 – нижний рог серповидного края.*

Наружное кольцо бедренного канала расположено во фронтальной плоскости и соответствует hiatus saphenus. В нем выделяют три стенки – верхнюю образует верхний рог серповидного края, нижнюю – нижний рог серповидного края. Боковую стенку образует проходящая через отверстие большая подкожная вена ноги. При выходе из кольца грыжа может пережать вену, что приводит к отекам нижней конечности.

Стенками бедренного канала являются: спереди – паховая связка и верхний рог серповидного края, сзади – фасция, покрывающая гребенчатую мышцу. Латеральная стенка канала представлена бедренной веной. Таким образом, бедренный канал имеет форму трехгранной призмы (рис.15, 16).



**Рис.16.** Топография бедренной грыжи.

1 — lig. inguinale; 2 — lig. lacunare; 3 — бедренная грыжа; 4 — a. et v. pudenda externa; 5 — m. pectineus; 6 — v. saphena magna; 7 — lnn. inguinales profundi; 8 — a. et v. femoralis; 9 — a. et v. epigastrica superficialis.

Тем не менее, следует иметь в виду, что все описываемое выше касается только так называемых «типичных» бедренных грыж. Грыжевое выпячивание может также проходить и через другие участки сосудистой и даже мышечной лакун, в связи с чем выделяют следующие виды бедренных грыж (по топографии):

Бедренная грыжа мышечной лакуны, или мышечно-лакунарная грыжа — проходит кнаружи от бедренных сосудов в пределах мышечной лакуны.

Околососудистые бедренные грыжи — проходят либо кпереди (пресосудистая грыжа), либо кзади (позадисосудистая грыжа) от бедренных артерии и вены. В этих случаях, как правило, грыжевой мешок располагается в борозде между артерией и веной.

Типичная бедренная грыжа — проходит кнутри от бедренной вены (описана выше).

Грыжа лакунарной связки – проходит через образовавшийся или врожденный дефект лакунарной связки. Учитывая небольшой размер дефекта, часто ущемляется.

### **3.2. Классификация бедренных грыж**

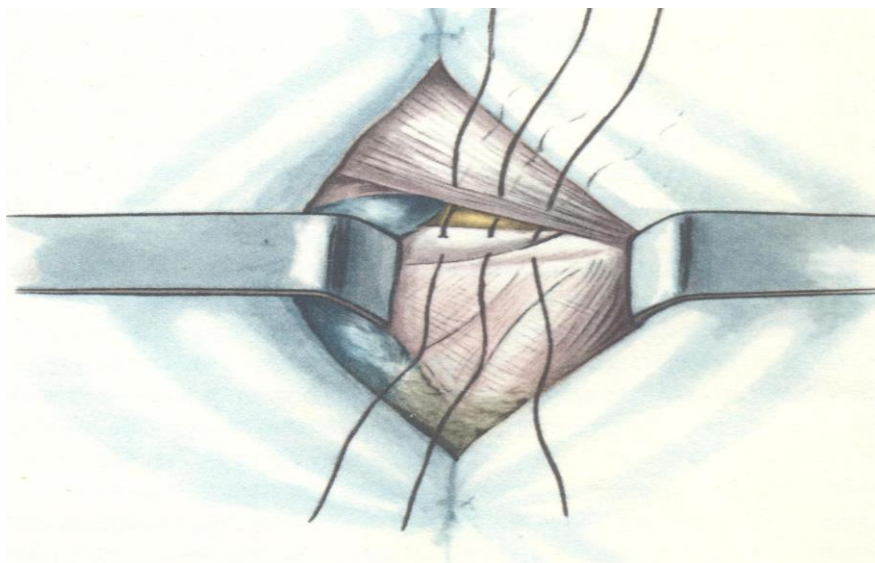
- 1) Начальная форма (грыжа не выходит за пределы внутреннего отверстия бедренного канала).
- 2) Интерстициальная форма (грыжа находится в бедренном канале).
- 3) Полная форма (грыжа выходит из бедренного канала в подкожную клетчатку)

### **3.3. Лечение бедренных грыж**

Применяют несколько видов герниопластики.

#### **Способ Локвуда-Бассини**

Способ Локвуда-Бассини (рис.17). Разрез делают параллельно и ниже паховой связки над грыжевым выпячиванием. После грыжесечения и удаления грыжевого мешка сшивают 3 — 4 швами паховую и верхнюю лобковую связки, начиная от лонного бугорка до места впадения большой подкожной вены в бедренную вену. Вторым рядом швов ушивают наружное отверстие бедренного канала, сшивая серповидный край широкой фасции бедра и гребешковую фасцию.



**Рис.17.** Способ Локвуда-Бассини.

## **Способ Руджи—Парлавеччио**

Способ Руджи—Парлавеччио выполняют из пахового доступа. После вскрытия пахового канала и рассечения поперечной фасции, отодвигая в проксимальном направлении предбрюшинную клетчатку, выделяют грыжевой мешок, выводя его из бедренного канала и выполняя грыжесечение по обычной методике. Грыжевые ворота закрывают, подшивая внутреннюю косую и поперечные мышцы вместе с поперечной фасцией к верхней лобковой и паховой связкам. Пластику передней стенки пахового канала производят с помощью дубликатуры апоневроза наружной косой мышцы живота. Частота рецидивов бедренных грыж при различных способах герниопластики выше, чем при паховой герниопластике. В связи с этим в последние годы для оперативного лечения бедренных грыж используют либо лапароскопическую методику, либо аллопротезирование бедренного канала без натяжения сшиваемых тканей по методике Лихтенштейна. Лапароскопический способ герниопластики описан в разделе "Паховые грыжи".

## **Способ Лихтенштейна**

Способ Лихтенштейна при бедренной грыже заключается в следующем. После грыжесечения и удаления грыжевого мешка в просвет бедренного канала вводят пропиленовую сетку, свернутую в виде рулона. Затем ее подшивают отдельными швами к пупартовой и гребешковой связкам без натяжения вышеуказанных анатомических структур. Данный способ особенно ценен в оперативном лечении рецидивных грыж.

## **IV. Пупочные грыжи**

### **4.1. Топография пупочной грыжи**

Пупочное кольцо – это отверстие в белой линии живота, как правило, закрытое пупком. По своему расположению пупок соответствует примерно середине расстояния между мечевидным отростком и лобковым симфизом. Он представляет собой втянутый рубец, сформированный из остатков тканей анатомических образований, проходящих через него в период внутриутробного

развития. У плода через пупок проходили по нижней полуокружности две пупочные артерии и мочевой проток, а по верхней – пупочная вена. После рождения они запусевают и происходит их преобразование в связки – пупочная вена превращается в круглую связку печени, мочевой проток – в срединную связку, пупочные артерии – во внутренние связки. Следует помнить, что процесс запусевания идет у разных людей с различной скоростью, возможны ситуации, когда круглая связка печени имеет просвет, сообщающийся с кровеносной системой. Именно поэтому при рассечении брюшной стенки в области пупка последний необходимо обходить слева, чтобы предотвратить возможное пересечение круглой связи печени.

После рождения и отпадения пуповины пупочное кольцо затягивается с образованием пупочного рубца. При этом рубец более прочный в своей нижней части. Слои, образующие пупок, представлены кожей, которая сращена с рубцовой тканью, пупочной фасцией и брюшиной. При этом пупочная фасция, являясь частью внутрибрюшной фасции, не всегда доходит до пупка, а часто, даже дойдя до него, закрывает кольцо не полностью. В связи с этим в данном месте возможно формирование пупочных грыж. Другим важным элементом клинической анатомии пупка является наличие здесь большого количества кровеносных сосудов, особенно венозных. Пупок является местом соединения трех венозных систем человеческого организма: системы воротной вены и систем верхней и нижней полой вены.

#### **4.2. Классификация пупочных грыж**

Все пупочные грыжи так же условно делят на врожденные и приобретенные. И те и другие пупочные грыжи бывают вправимые (как правило, не доставляющие особых проблем) и невправимые.

1. Врожденные пупочные грыжи можно определить сразу после рождения ребенка. У таких детей в области пупка отмечается выпячивание чаще всего округлой формы, которое увеличивается при крике ребенка. Причиной врожденной грыжи чаще всего являются расширение пупочного кольца и медленное срастание пупочного кольца. Врожденные пупочные грыжи, в

случае если они никак не беспокоят ребенка и не имеют тенденцию к ущемлению до 3 лет наблюдают консервативно, при этом имеется высокая вероятность самостоятельного её исчезновения.

2. Приобретенные пупочные грыжи, грыжи формирующиеся в процессе жизни, чаще встречаются у женщин после 40 лет.

### **4.3. Лечение пупочных грыж**

Виды операций (герниопластика):

1. Традиционная пластика местными тканями производится по методам Сапежко и Мейо. Техника проведения: края апоневроза пупочного кольца ушиваются в два слоя, либо в вертикальном, либо в поперечном направлении.

Основные недостатки операции:

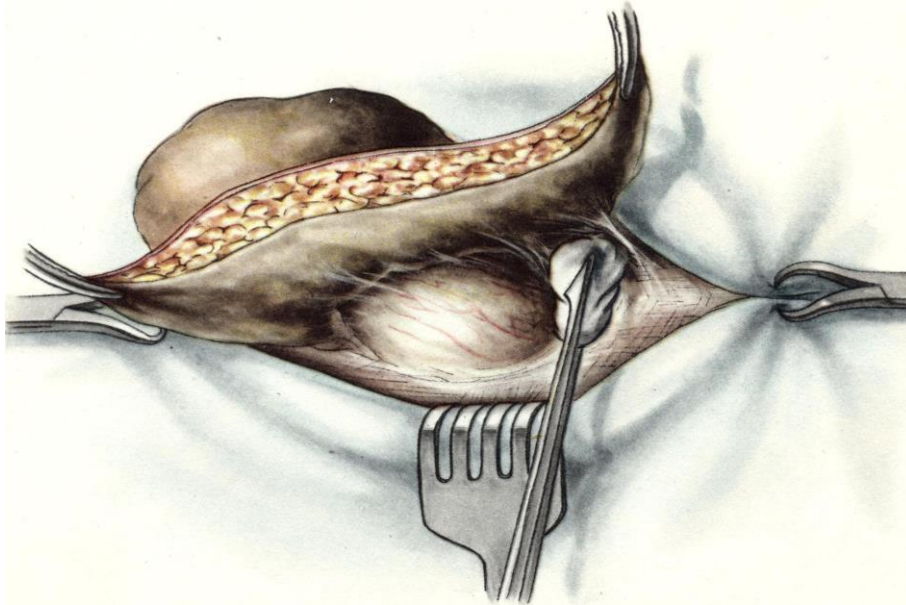длительный период реабилитации (ограничение физической нагрузки до 1 года);

большой риск рецидива.

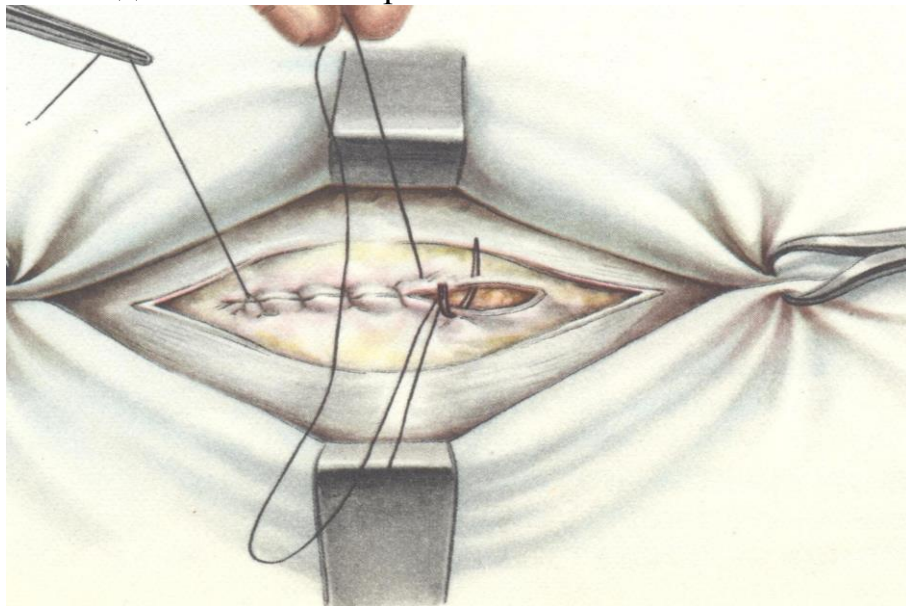
### **Способ Мейо (Mayo)**

Способ Мейо (Mayo). Проводят два полулунных разреза кожи в поперечном направлении вокруг грыжевого выпячивания. Кожный лоскут захватывают зажимами Кохера и отслаивают от апоневроза вокруг грыжевых ворот на протяжении 5-7 см (рис.18). Грыжевое кольцо рассекают в поперечном направлении по зонду Кохера. Выделив шейку грыжевого мешка, его вскрывают, содержимое осматривают и вправляют в брюшную полость. При наличии сращений грыжевого содержимого с грыжевым мешком спайки рассекают. Грыжевой мешок иссекают по краю грыжевого кольца и удаляют вместе с кожным лоскутом. Брюшину зашивают непрерывным кетгутовым швом (рис.19). Если брюшина сращена с краем грыжевого кольца, то ее зашивают вместе с апоневрозом. Затем на апоневротические лоскуты накладывают несколько П-образных шелковых швов так, чтобы при завязывании их один лоскут апоневроза наслаивался на другой (рис.20). Свободный край верхнего лоскута подшивают рядом узловых швов к нижнему (рис.21). Разрез кожи зашивают несколькими узловыми шелковыми швами.

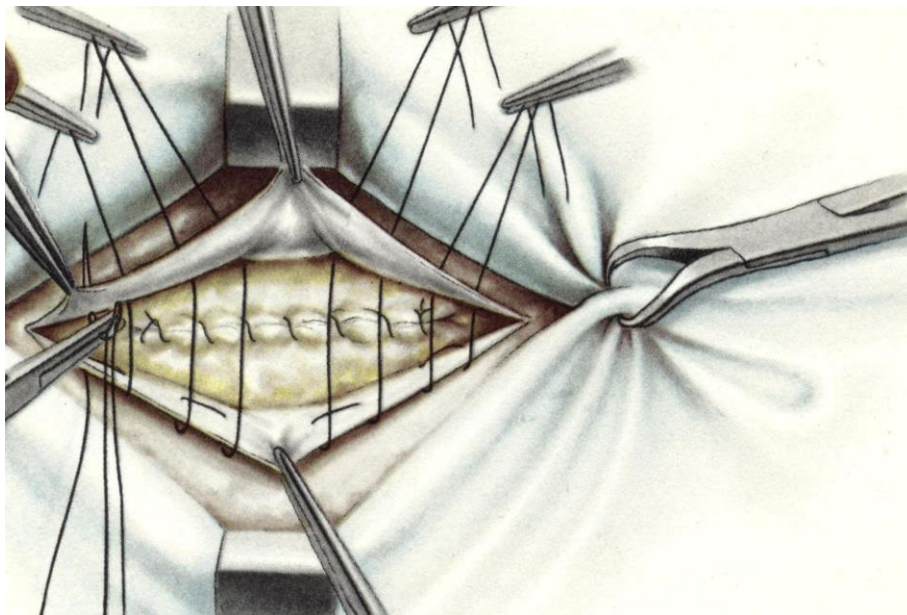




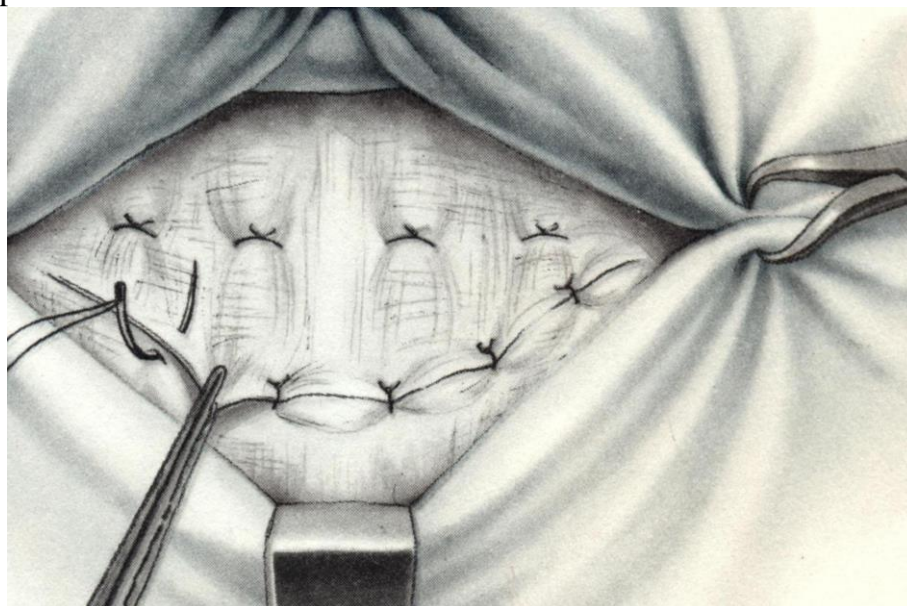
**Рис.18.** Операция пупочной грыжи по способу Мейо. Отслаивание кожного лоскута и выделение шейки грыжевого.



**Рис.19.** Операция пупочной грыжи по способу Мейо. Ушивание брюшины непрерывным швом.



**Рис.20.** Операция пупочной грыжи по способу Мейо. Подшивание нижнего лоскута апоневроза к верхнему лоскуту рядом узловых П-образных швов.

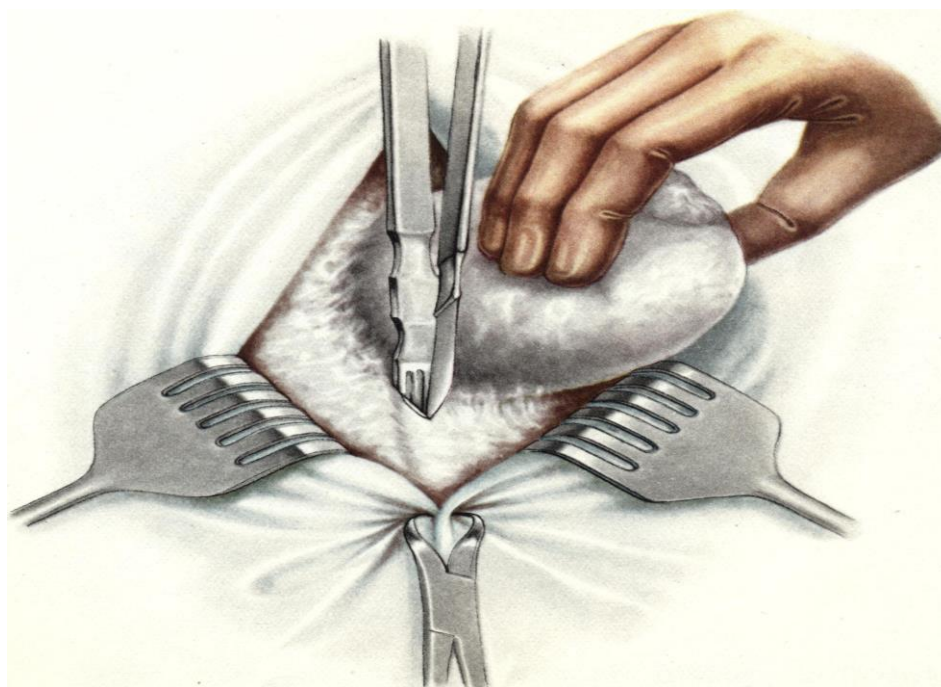


**Рис.21.** Операция пупочной грыжи по способу Мейо. Подшивание верхнего лоскута апоневроза к нижнему лоскуту рядом узловых швов.

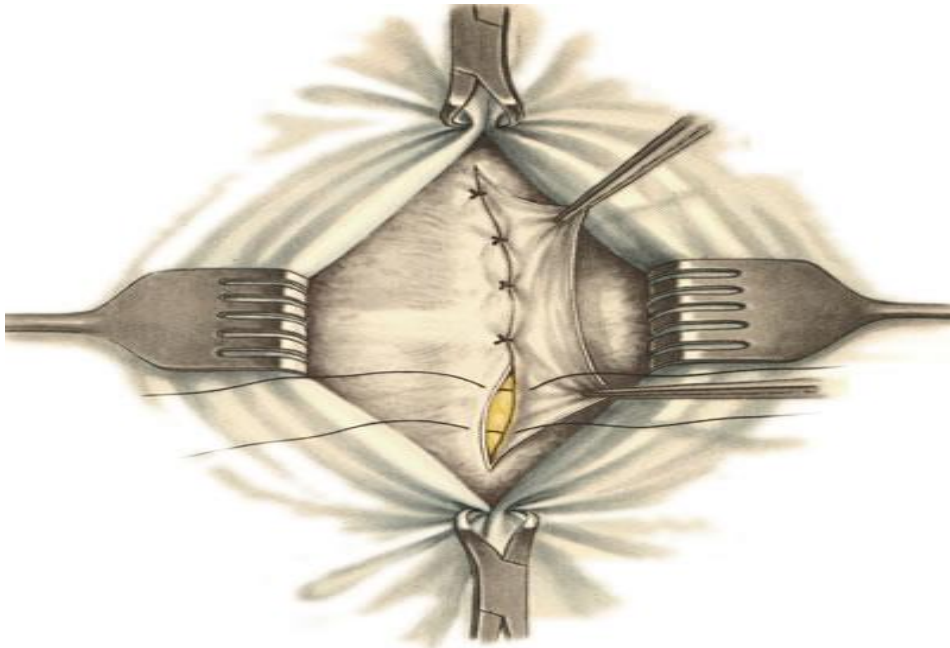
### **Способ К. М. Сапежко**

Способ К. М. Сапежко. Разрез кожи проводят над грыжевым выпячиванием в вертикальном направлении. Выделяют грыжевой мешок из подкожной жировой клетчатки, которую отслаивают от апоневроза в стороны

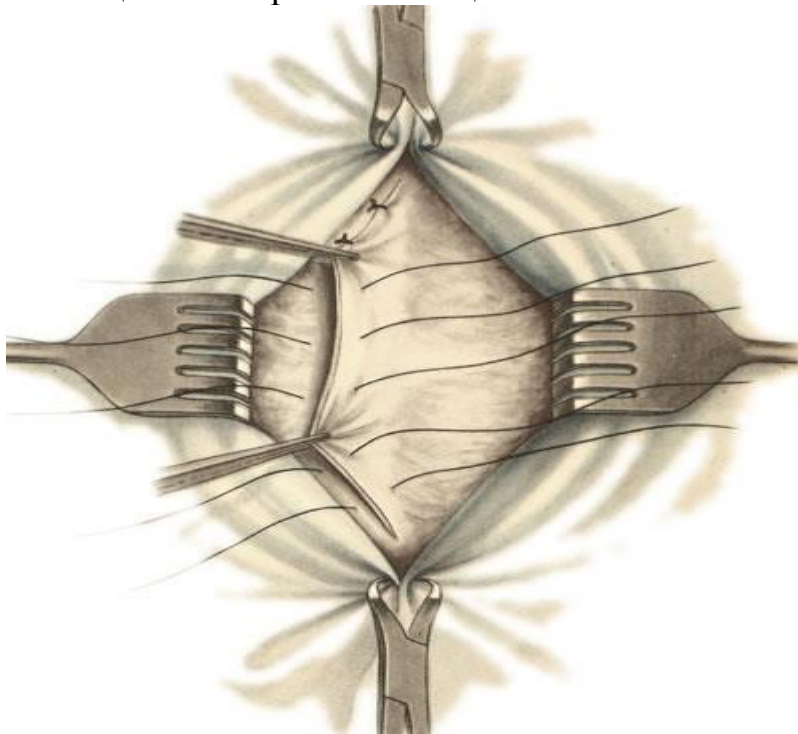
на 10—15 см. Грыжевое кольцо рассекают сверху и снизу по белой линии живота (рис.22). Грыжевой мешок обрабатывают по общепринятой методике. После этого рядом узловых шелковых швов подшивают край рассеченного апоневроза одной стороны к задней стенке влагалища прямой мышцы живота противоположной стороны (рис.23). Оставшийся свободный край апоневроза укладывают на переднюю стенку влагалища прямой мышцы живота противоположной стороны и также фиксируют рядом узловых шелковых швов (рис.24). В результате этого влагалища прямых мышц живота наслаиваются друг на друга по белой линии, как полы пальто. Операцию заканчивают наложением швов на кожу. В случае необходимости несколькими швами соединяют подкожную жировую клетчатку.



**Рис.22.** Операция пупочной грыжи по способу К. М. Сапежко. Рассечение грыжевого кольца по зонду Кохера.



**Рис. 23.** Операция пупочной грыжи по способу К. М. Сапежко. Подшивание края правого лоскута апоневроза к задней стенке влагалища левой прямой мышцы живота.



**Рис. 24.** Операция пупочной грыжи по способу К. М. Сапежко. Подшивание левого лоскута апоневроза к передней стенке влагалища правой прямой мышцы живота.

2. Пластика с применением сетчатых имплантов. Существует два способа установки сеток.

а) Сетка помещается над апоневрозом (над пупочным кольцом), непосредственно под кожей. Такая операция выполняется в тех случаях, когда невозможно ушить грыжевые ворота из-за их больших размеров.

б) Сетка помещается под апоневроз (под пупочное кольцо). Это наиболее оптимальный способ лечения пупочной грыжи. Недостатков у данного метода оперативного лечения нет.

Преимущества:

короткий период реабилитации (не более 1 месяца даже для спортсменов);

низкий процент рецидива (менее (менее 1%);

операция выполняется под любым видом анестезии.

## **V.ТЕСТОВЫЕ ЗАДАНИЯ**

Выберите один или несколько правильных ответов.

1. **НАИБОЛЕЕ КРУПНАЯ АРТЕРИЯ, ПРОХОДЯЩАЯ В ПАХОВОМ КАНАЛЕ, НАЗЫВАЕТСЯ**

- 1) паховая артерия
- 2) подвздошная артерия
- 3) яичковая артерия
- 4) подвздошно-паховая артерия

2. **МЕСТО СРАЩЕНИЯ КРАЕВ ВНУТРЕННЕЙ КОСОЙ И ПОПЕРЕЧНОЙ МЫШЦ ЖИВОТА НАЗЫВАЕТСЯ**

- 1) паховая связка
- 2) подвздошная связка
- 3) межножковая связка
- 4) связка Генле

3. **МЕЖЬЯМКОВАЯ СВЯЗКА – ЭТО**

- 1) связка, расположенная между латеральной и медиальной паховыми ямками
- 2) связка, расположенная между медиальной и надпузырной ямками
- 3) связка, натянутая между ножками апоневроза наружной косой мышцы живота
- 4) все ответы неверны

4. **ПЕРЕДНЕЙ СТЕНКОЙ ПАХОВОГО КАНАЛА ЯВЛЯЕТСЯ**

- 1) апоневроз наружной косой мышцы живота
- 2) нижние края внутренней косой и поперечной мышц живота
- 3) наружный край прямой мышцы живота
- 4) поперечная фасция
- 5) паховая связка

5. ВЕРХНЕЙ СТЕНКОЙ ПАХОВОГО КАНАЛА ЯВЛЯЕТСЯ

- 1) апоневроз наружной косой мышцы живота
- 2) нижние края внутренней косой и поперечной мышц живота
- 3) наружный край прямой мышцы живота
- 4) поперечная фасция
- 5) паховая связка

6. НИЖНЕЙ СТЕНКОЙ ПАХОВОГО КАНАЛА ЯВЛЯЕТСЯ

- 1) апоневроз наружной косой мышцы живота
- 2) нижние края внутренней косой и поперечной мышц живота
- 3) наружный край прямой мышцы живота
- 4) поперечная фасция
- 5) паховая связка

7. ЗАДНЕЙ СТЕНКОЙ ПАХОВОГО КАНАЛА ЯВЛЯЕТСЯ

- 1) апоневроз наружной косой мышцы живота
- 2) нижние края внутренней косой и поперечной мышц живота
- 3) наружный край прямой мышцы живота
- 4) поперечная фасция
- 5) паховая связка

8. ИЗ ВСЕГО ПЕРЕЧИСЛЕННОГО ТОЛЬКО ОДНО АНАТОМИЧЕСКОЕ ОБРАЗОВАНИЕ МОЖЕТ БЫТЬ ОБНАРУЖЕНО В ПАХОВОМ КАНАЛЕ КАК МУЖЧИН, ТАК И ЖЕНЩИН

- 1) семенной канатик
- 2) круглая связка матки
- 3) артерия яичка
- 4) паховая ветвь подвздошно-пахового нерва
- 5) мышца, поднимающая яичко

9. ПАХОВЫЙ ПРОМЕЖУТОК – ЭТО

- 1) пространство между паховой связкой и нижними краями внутренней косой и поперечной мышц живота
- 2) промежуток под паховой связкой
- 3) промежуток между внутренней косой и поперечной мышцами живота
- 4) нет верного ответа

10. ВНУТРЕННЕЕ КОЛЬЦО ПАХОВОГО КАНАЛА РАСПОЛАГАЕТСЯ В

- 1) надпузырной ямке
- 2) латеральной ямке
- 3) медиальной ямке
- 4) сосудистой лакуне

11. СОДЕРЖИМЫМ ГЫЖЕВОГО МЕШКА МОЖЕТ БЫТЬ

- 1) тонкой кишки
- 2) желудка
- 3) поджелудочной железы
- 4) печени
- 5) мочевого пузыря

12. НАИБОЛЕЕ РАСПРОСТРАНЕННЫМ СПОСОБОМ ХИРУРГИЧЕСКОГО ЛЕЧЕНИЯ ПАХОВЫХ ГРЫЖ ЯВЛЯЕТСЯ

- 1) операция Бассини
- 2) грыжесечение по Мейо
- 3) герниопластика по Лихтенштейну
- 4) операция Постемского

13. ВНУТРЕННЕЕ КОЛЬЦО БЕДРЕННОГО КОЛЬЦО БЕДРЕННОГО КАНАЛА РАСПОЛАГАЕТСЯ В

- 1) сосудистой лакуне
- 2) мышечной лакуне
- 3) в дефекте лакунарной связки
- 4) во всех указанных случаях

14. ПЕРЕДНЕЙ СТЕНКОЙ БЕДРЕННОГО КАНАЛА ЯВЛЯЕТСЯ

- 1) паховая связка и частично верхний рог серповидного края собственной фасции бедра
- 2) только паховая связка
- 3) гребешковая фасция
- 4) бедренная вена

15. ЗАДНЕЙ СТЕНКОЙ БЕДРЕННОГО КАНАЛА ЯВЛЯЕТСЯ

- 1) паховая связка
- 2) лакунарная связка
- 3) гребешковая фасция
- 4) бедренная вена

16. ЛАТЕРАЛЬНОЙ СТЕНКОЙ БЕДРЕННОГО КАНАЛА ЯВЛЯЕТСЯ

- 1) паховая связка
- 2) лакунарная связка
- 3) гребешковая фасция

#### 4) бедренная вена

### 17. НАРУЖНЫМ КОЛЬЦОМ БЕДРЕННОГО КАНАЛА ЯВЛЯЕТСЯ:

- 1)hiatus saphenus
- 2) сосудистая лакуна
- 3) мышечная лакуна

## VI. ЭТАЛОНЫ ОТВЕТОВ

№	Ответ	№	Ответ
1	3	10	2
2	4	11	1,2,4,5
3	1	12	3
4	1	13	4
5	2	14	1
6	5	15	3
7	4	16	4
8	4	17	1
9	1		

## VII. Рекомендуемая литература

### Основная

1. Войленко В.Н., Медеян А.И., Омельченко В.М. Атлас операций на брюшной стенке и органах брюшной полости. – М.: Москва, 1965. – 606 с.
2. Воскресенский Н.В., Горелик.С.Л. Хирургия грыж брюшной стенки.М: «Медицина», 1965. – 201с.
3. Каган И.И., Коноплев А.А., Моршинин Р.Г., Фатеев И.Н. Альбом карт для программированного контроля по топографической анатомии: Учебное пособие. – Оренбург. 2003. – 136 с.
4. Кузин.М.И. Хирургические болезни. М: «Медицина», 1986. – С.331 – 368.
5. Нестеренко Ю.А., Газиев Р.М. Паховые грыжи. Реконструкция задней стенки пахового канала – М.: БИНОМ. Лаборатория знаний, 2005. – 144с.



6. Оперативная хирургия и топографическая анатомия / под ред. В.В. Кованова. – М.: Медицина, 2001. – 408 с.

#### **Дополнительная**

7. Островерхов Г.Е., Бомаш Ю.М., Лубоцкий Д.Н. Оперативная хирургия и топографическая анатомия. – М.: ООО «Медицинское информационное агентство», 2005. – 736 с.

8. Седов В.М., Гуслев А.Б. Лапароскопическая герниопластика при паховых грыжах. Спб; 1995. –172с.

9. Клиническая хирургия: национальное руководство: в 3т./под.ред.В.С. Савельева, А.И.Кириенко – М.:ГЭОТАР – Медиа, 2009. – Т.II –С.722 –774.

10. Стрижелецкий В.В., Рутенбург Г.М., Гуслев А.Б. Эндовидеохирургическая пластика паховых грыж /Тихоокеанский медицинский журнал. – 2009. – №2. –С.19 – 27.

11. Сурков Н.А., Заринская С.А., Виссарионов В.А. и др. Особенности репаративных процессов передней брюшной стенке в зоне имплантации сетки из пролена в эксперименте/Анналы пластической, реконструктивной и эстетической хирургии. –2002. – №1. – С.52 – 61.

12. Паршиков В.В., Петров В.В., Ходак В.А. и др. Современные технологии в хирургии грыж передней брюшной стенке / Клиническая медицина. – 2009. – №1. – С.32 – 38.

13. Шалашов С.В., Куликов Л.К., Буслав О.А. и др. Болевой синдром после паховой герниопластики /Герниология. –2009. – №2. – С.31–34.